


JSAWI 2004



ABSTRACTS

*The 5th Annual Symposium
Japanese Society for the
Advancement of Women's Imaging*

会 期：2004年9月3日(金)
4日(土)

会 場：淡路夢舞台国際会議場

主 催：JSAWI

後 援：SAWI

[代表世話人]

杉村 和朗 (神戸大学放射線科) 藤井 信吾 (京都大学産婦人科)

[世話人]

石河 修 (大阪市立大学産婦人科) 苛原 稔 (徳島大学産婦人科)
岡村 州博 (東北大学産婦人科) 落合 和徳 (慈恵会医科大学産婦人科)
金山 尚裕 (浜松医科大学産婦人科) 嘉村 敏治 (久留米大学産婦人科)
小西 郁生 (信州大学産婦人科) 櫻木 範明 (北海道大学産婦人科)
上者 郁夫 (岡山大学保健学科) 鳴海 善文 (大阪大学診療画像情報学)
丸尾 猛 (神戸大学産婦人科) 南 学 (筑波大学放射線科)
宗近 宏次 (昭和大学放射線科) 村田 雄二 (大阪大学産婦人科)
山下 康行 (熊本大学放射線科)

[監事]

富樫 かおり (京都大学放射線科)

[JSAWI事務局]

神戸大学医学部放射線医学教室内

〒650-0017 神戸市中央区楠町7-5-2

Phone. 078-382-6104, FAX. 078-382-6129

e-mail.deprad@kobe-u.ac.jp (<http://www.med.kobe-u.ac.jp/rad/jsawi/>)

担当：梶 靖

1. ワークショップ、ミニレクチャー

1) 講師の方へ：

- 映像機器は35mmスライドプロジェクター2台(2面映写)とビデオデッキおよびコンピュータ用マルチスキャンプロジェクター1台を用意します。
- スライド受付は地下1階会場前にて、9月3日(金)は9:45から、9月4日(土)は8:30より開始します。スライドをカラーセルにセットしていただき、試写後、スライド受付担当者にお渡し下さい。返却もスライド受付で行います。原則当日ご講演分のみのお受付となります。
- コンピュータを使用して講演される方は、**ご自身のPCを持参下さい。**講演会場内では演台の近くにコンピュータ待機用デスクを設けますので、そこで講演前にプロジェクターと接続して下さい。PCを演台に置きご自身で操作していただきながら講演していただきます。
- PCは出力ポート(D-sub15ピン)があるものをお持ち下さい。

2) 参加者へ：

- 各ワークショップでは質疑の時間を十分に確保しております。積極的にディスカッションにご参加ください。

2. フィルムインタープリテーション

1) 出題者・回答者へ：

- セッションの進め方についての打ち合わせを9月3日(金)の昼休み時に予定しております。詳細は改めてご案内します。

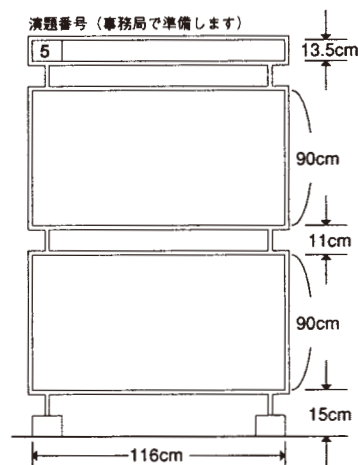
2) 参加者へ：

- 出題症例を地下1階ロビーにて供覧します。

3. ポスターセッション(一般演題)

1) 発表者へ：

- ポスター展示会場は地下1階イベントホールです。9月3日(金)の正午までに、展示してください。撤去は全てのプログラム終了後をお願いします。
- 今年のポスターセッションは9月3日午後と4日午前の2回に分けて行う予定です。優れた演題に対しては、閉会式の前に表彰を行います。
- 発表は展示会場でのポスター・セッションとなります。発表時間は6分(示説4分、質疑2分)です。時間に制限がありますので、簡潔に要領よく発表してください。
- パネルのサイズは右図の通りです。演題No.は主催者側で用意します。貼り付けには、会場に用意している専用のマジック・テープをご使用下さい。



※タイトル 縦13.5cm×横95cm(発表者をご用意下さい)

※発表資料は、1枚の物では最大縦200cm×横116cmの大きさ迄

小さく分割したものを、多数貼る場合は上下それぞれ縦90cm×横116cm以内B4シートですと上下それぞれに縦3枚横3枚計9枚ずつの合計18枚貼れます。

ご案内

4. フィルムインタープリテーション&パーティー

下記の要領にて フィルムインタープリテーション&パーティーを開催します。
奮ってご参加いただきますようご案内します。

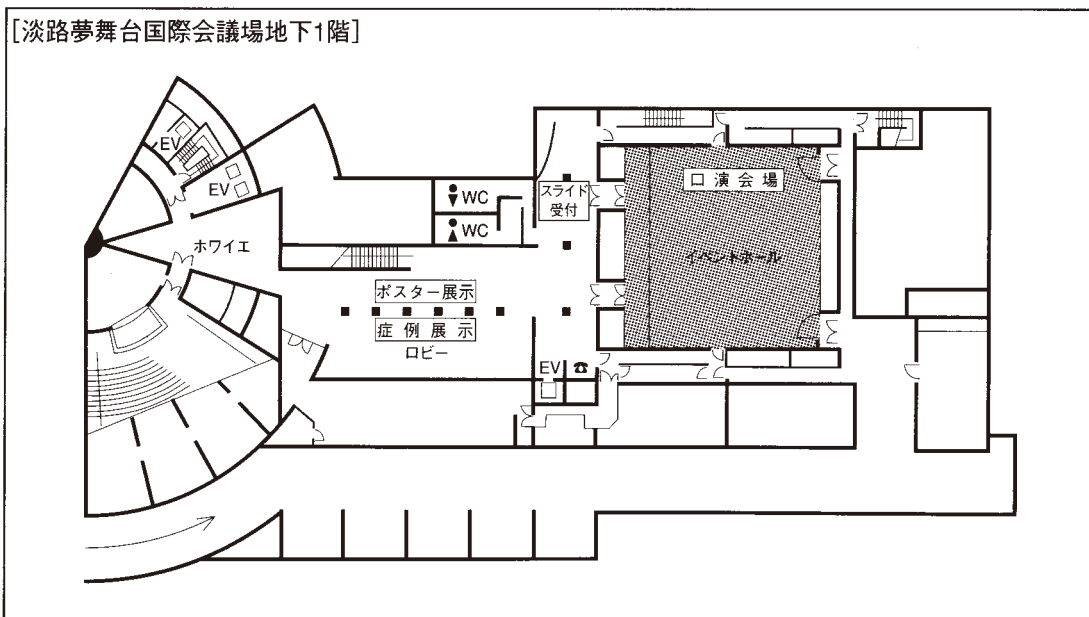
日 時：9月3日(金) 17:30より

会 場：地下1階イベントホール

症例を地下1階イベントホール前ロビーにて供覧いたします

5. ワークショップの全ての行事は、ノーネクタイ、カジュアルな服装での参加を原則とします。

6. 会場のご案内



スケジュール

	3. SEP (Fri)	4. SEP (Sat)
09:00		8:50-10:50 Workshop III 「子宮頸癌の新しい展開」
10:00	10:25-10:30 Opening	
11:00	10:30-12:30 Workshop I 「子宮筋腫の治療」	10:50-11:00 Coffee Break
12:00		11:00-12:00 Proffered Paper 2 (Poster Session)
		12:00-12:30 Lunch Time
13:00	12:40-13:40 Luncheon Mini Lecture 1. 「新しいがん治療効果判定規準 RECIST guidelines」 2. 「リンパ節の画像診断」	12:30-13:10 Mini Lecture 「マンモグラフィによる乳癌のスクリーニング」
14:00	13:40-14:00 Coffee Break	13:10-15:10 Workshop IV 「比較的稀な付属器腫瘍の画像診断」
15:00	14:00-16:00 Workshop II 「妊娠に伴う合併症」	
16:00	16:00-16:15 Coffee Break	15:10- Closing
17:00	16:15-17:15 Proffered Paper 1 (Poster Session)	
18:00	17:15-17:30 Coffee Break	
	17:30- Film Interpretation & Party	

プログラム：9月3日（金）

Opening 10:25-10:30

JSAWI代表世話人

杉村 和朗（神戸大学放射線科）

藤井 信吾（京都大学産婦人科）

Workshop I 「子宮筋腫の治療」 10:30-12:30

座長 藤井 信吾（京都大学産婦人科）

富樫かおり（京都大学放射線科）

講演1 子宮筋腫に対する治療－手術療法および薬物療法を中心に－（講演30分）

京都大学産婦人科 刈谷 方俊

講演2 子宮筋腫に対する集束超音波療法 (Focused Ultrasound Surgery)（講演30分）

大阪大学放射線科 村上 卓道

講演3 子宮動脈塞栓術（講演30分）

済生会滋賀県病院放射線科 勝盛 哲也

－ 総合討論 30分 －

Luncheon Mini Lecture 12:40-13:40

座長 鳴海 善文（大阪大学診療画像情報学）

1. 新しいがん治療効果判定規準 RECIST guidelines

兵庫県立成人病センター放射線科 渡辺 裕一

2. リンパ節の画像診断：「有意なリンパ節腫大は認めません」

大阪大学診療画像情報学 高橋 哲

Coffee Break 13:40-14:00

Workshop II 「妊娠に伴う合併症」 14:00-16:00

座長 金山 尚裕（浜松医科大学産婦人科）
宗近 宏次（昭和大学放射線科）

講演4 妊娠産褥期中枢神経系合併症の画像診断（講演20分）

筑波大学放射線科 田中優美子

講演5 妊娠合併症のMRI（講演20分）

倉敷中央病院放射線科 永山 雅子

講演6 妊娠合併症におけるMRIの利用法（講演20分）

岐阜大学産婦人科 川鱈 市郎

講演7 妊娠合併症の超音波診断（講演20分）

藤田保健衛生大学産婦人科 関谷 隆夫

－ 総合討論 20分 －

Coffee Break 16:00-16:15

プログラム：9月3日（金）

Proffered Paper 1（一般演題） 16:15-17:15

A-1 座長 谷口千津子（浜松医科大学産婦人科）

1. MRIにより治療方針を決定した胎盤遺残の1例
信州大学産婦人科 村中 愛
2. 遺残胎盤の3例
新潟大学放射線科 根本 健夫
3. 帝王切開後血腫のMRI所見
浜松医科大学産婦人科 福田 有佳
4. 子癇脳症のMRI所見 ー拡散強調画像と灌流画像を中心にー
徳島大学放射線科 竹内麻由美
5. 上肢からのアプローチによる子宮筋腫に対する子宮動脈塞栓術の経験
土谷総合病院放射線科 佐藤 友保
6. 子宮筋腫の組織内凍結治療：術中・術後のMRI画像
北海道大学放射線技術学講座 清水 匡
7. 下大静脈まで進展したintravenous leiomyomatosisの一例
浜松医科大学産婦人科 谷口千津子
8. 子宮筋腫と間違えられたinflammatory pseudotumorの一例
湘南鎌倉総合病院産婦人科 黄木 詩麗

B-1 座長 高橋 哲（大阪大学診療画像情報学）

16. 卵巣癌再発診断におけるFDG-PETの有用性に関する検討
北海道大学産婦人科 蝦名 康彦
17. 画像診断にて単房嚢胞性腫瘤として認めた顆粒膜細胞腫の2例
信州大学産科婦人科 近藤 沙織
18. 術後23年目に再発した顆粒膜細胞腫の一例
鳥取大学放射線科 藤井 進也
19. 閉経後に発生した卵巣原発yolk sac tumorの一例
信州大学放射線科 井上 純子
20. 卵巣原発扁平上皮癌の一例
天理よろづ相談所病院放射線部診断部門 神山 久信
21. 卵巣表層発生のserous cystadenocarcinomaの一例
兵庫医科大学中央医療画像部門 山野 理子
22. 卵巣未熟奇形腫の術前MRI画像診断
大阪市立大学放射線科 北岡 裕也
23. 卵巣と消化管の穿通による卵巣膿瘍の3例
医真会八尾総合病院放射線科 小野田 結

Coffee Break 17:15-17:30

Film Interpretation&Party 17:30—

司会 杉村 和朗（神戸大学放射線科）
小西 郁生（信州大学産婦人科）

コメンテーター：清川 貴子（慈恵会医科大学病理部）

1. 山田 恭輔（慈恵会医科大学産婦人科）
市場 文功（慈恵会医科大学放射線科）
2. 藤原 久也（県立広島病院産婦人科）
岸本 佳子（山口大学放射線科）
3. 梅本裕美子（西神戸医療センター産婦人科）
桑田陽一郎（西神戸医療センター放射線科）

プログラム：9月4日（土）

Workshop Ⅲ 「子宮頸癌の新しい展開」 8:50-10:50

座長 丸尾 猛（神戸大学産婦人科）
山下 康行（熊本大学放射線科）

講演 8 子宮頸癌進行期の画像診断 —術前診断との適合性について—（講演20分）
神戸大学産婦人科 浜名 伸也

講演 9 腺癌を含めた特殊な子宮頸癌の診断・腫瘍進展度評価における
骨盤MRI画像の有用性について（講演20分）
京都大学産婦人科 樋口 壽宏

講演 10 Full-thickness stromal invasionの子宮頸癌：MRIによる傍組織浸潤の診断
（講演20分）
岡山大学保健学科 上者 郁夫

講演 11 子宮頸癌に対するIVR（講演20分）
熊本大学放射線科 池田 理

— 総合討論 40分 —

Coffee Break 10:50-11:00

Proffered Paper 2（一般演題） 11:00-12:00

A-2

座長 伊東 和子（信州大学産婦人科）

- | | | |
|--|-----------------|-------|
| 9. 子宮体部小細胞癌のMR画像と病理の対比 | 京都大学放射線科 | 玉井 賢 |
| 10. 子宮内膜clear cell cancerの一例 | 岐阜大学放射線科 | 真鍋 知子 |
| 11. 子宮腺筋症より発生したと考えられる子宮内膜癌の1例 | 浜松医科大学産婦人科 | 田中 晶 |
| 12. 子宮癌肉腫のMR画像と病理の対比 | 東海大学基盤診療学系画像診断学 | 山下 詠子 |
| 13. 術前の画像診断で卵巣腫瘍との鑑別を要した子宮後壁より発生したmalignant mix mesonephric tumor(MMMT) with cystic differentiationの一例 | 福井大学産婦人科 | 吉田 好雄 |
| 14. 子宮内腔にポリープ状に突出したadenomyotic cystの1例 | 佐久総合病院放射線科 | 大彌 歩 |
| 15. 画像診断からみた子宮cirroid aneurysmの臨床像 | 藤田保健衛生大学産婦人科 | 小澤 尚美 |

B-2

座長 松崎 健司（徳島大学放射線科）

- | | | |
|--|--------------------|-------|
| 24. 骨盤内感染症における拡散強調画像の有用性 | 聖路加国際病院放射線科 | 田村 綾子 |
| 25. Diffusion Weighted MRI が精巣同定に有効であった mixed gonadal dysgenesis の一例 | 京都大学放射線科 | 梅岡 成章 |
| 26. 脂肪を含み興味深い画像・病理所見を呈した腔間葉系腫瘍の1例 | 兵庫県立成人病センター放射線科 | 三宅 基隆 |
| 27. 多発子宮筋腫に併発した膀胱平滑筋腫の一例 | 島根大学放射線科 | 安藤 慎司 |
| 28. 線維腺腫内に発生した非浸潤性小葉癌の1例 | 兵庫県立成人病センター放射線科 | 坂本 憲昭 |
| 29. 当院における非浸潤性乳管癌の現状と画像診断の位置づけ | 聖マリアンナ医科大学放射線科 | 吉松美佐子 |
| 30. 葉状腫瘍の3例－乳癌との鑑別に苦慮した経験から | 国立病院機構大阪医療センター放射線科 | 徳田由紀子 |

プログラム：9月4日（土）

Lunch Time 12:00-12:30

Mini Lecture 12:30-13:10

座長 上者 郁夫（岡山大学保健学科）

マンモグラフィによる乳癌のスクリーニング

筑波大学放射線科 東野英利子

Workshop IV 「比較的稀な付属器腫瘍の画像診断」 13:10-15:10

座長 落合 和徳（慈恵会医科大学産婦人科）

上者 郁夫（岡山大学保健学科）

講演 12 卵巣の性索間質性腫瘍および胚細胞性腫瘍の病理（講演30分）

慈恵会医科大学病理部 清川 貴子

講演 13 卵巣ホルモン産生腫瘍（講演20分）

姫路赤十字病院放射線科 三森 天人

講演 14 比較的稀な付属器腫瘍の画像診断：卵巣胚細胞腫瘍（講演20分）

天理よろづ相談所病院MR部門 今岡いずみ

講演 15 卵管癌および卵巣外原発性腹膜癌の画像診断（講演20分）

慈恵会医科大学放射線科 北井 里実

－ 総合討論 20分 －

15:10－ Closing

JSAWI代表世話人

藤井 信吾（京都大学産婦人科）

杉村 和朗（神戸大学放射線科）

ワークショップ

子宮筋腫に対する治療 —手術療法および薬物療法を中心に—

京都大学大学院医学研究科器官外科学(婦人科学産科学)

刈谷 方俊、鈴木 彩子、樋口 寿宏、万代 昌紀、福原 健、高倉 賢二、藤井 信吾

女性に最も高頻度に見られる腫瘍である子宮筋腫に対する治療法には、手術療法として子宮全摘術、子宮筋腫核出術、薬物療法としてGnRH analogue(GnRH_a)が確立されている。それぞれの特徴をみると、子宮全摘は根治術であるが、妊孕能を残すことができない。一方筋腫核出術は妊孕能が温存できるが、再発のリスクがある。約50%に再発するとの報告がある。また妊孕能を損なう可能性がある術後癒着の予防は困難である。GnRH_aは縮小率が35~65%とされるが、骨量減少の問題から6ヶ月以上の長期投与は禁止されている。さらに投薬終了後は数ヶ月で治療前の大きさに戻る。実際に子宮筋腫に対して治療法を選択する際には、先の治療法の特徴をふまえた上で、症状の有無、年齢、妊孕性温存の必要性、筋腫の大きさ、存在部位、数を考慮し、個々の症例毎に最善と思われる治療法を決定することになる。

実際の治療では、無症状の場合は経過観察が多い。GnRH_aは、手術前に投与して、サイズの縮小による手術操作に伴うリスクの軽減および出血量減少を期待する場合や、自然閉経までの症状軽減を目的として使われている。また、過多月経をきたし治療を要する場合が多い粘膜下筋腫については、まず経腔的な核出の可能性が検討される。当科では筋腫分娩でなくとも、子宮内腔に50%以上突出したものであれば、捻除術を試み、また捻除不能例についてはレゼクトスコープを行っている。

以上の治療法に、近年、新しい選択肢が加わっている。子宮全摘や筋腫核出時に腹腔鏡を補助的に用いる方法や、さらには子宮動脈塞栓術や集束超音波による破碎術等である。多種多様な治療法の選択肢があることは、適確な選択が可能であれば、患者にとっては有益である。しかし、おのおのについて、その長所と短所、有効性の報告は見られるものの、これまでに各治療の有効性を比較した十分な臨床試験の報告は存在しない。すなわち、今のところ、患者の条件から複数の選択肢が可能な場合、どれが最も適しているかを決定する疫学的根拠はないと思われる。

また、無症状で経過観察を行う場合や、子宮を温存する治療を行う場合、希に遭遇する肉腫の除外診断は極めて重要である。これまでMRIの有用性を報告してきたが、鑑別が必ずしも容易でない場合も多く、肉腫例を見落とすことのないように常に留意すべきである。

講演 2

子宮筋腫に対する集束超音波療法 (Focused Ultrasound Surgery)

大阪大学大学院 医学系研究科 医用制御工学講座 画像応用治療分野1)、
医誠会病院 画像応用低侵襲治療(IVR)センター2)
村上 卓道¹⁾、丸川 太郎²⁾、岡田 篤哉²⁾、三上 恒治²⁾、中村 仁信¹⁾

【目的】集束超音波療法(FUS)は、 $100\text{W}/\text{cm}^2$ を越える強力超音波を半円形の凹面プローブより放射し、その振動エネルギーを曲率中心である焦点領域に集束し、焦点領域の組織を熱凝固する温熱療法の一つである。適応疾患は、超音波の照射経路にガスなどの障害物が無く、病変にのみ超音波を集束させることができることが条件である。本講演では、FUSの子宮筋腫治療における我々の経験を述べる。

【方法】2003年4月より2004年4月現在までで、我々はExAblate2000(InSightec社)を用いて、約100例の子宮筋腫に対して集束超音波療法を行った。ExAblate2000はGE社製のMRIのテーブルに超音波を発生するtransducerを内蔵している。このtransducerは206エレメントからなっており、任意の深さ、方向に、超音波を集束させることができるため、付属モニターのMR画像で腫瘍の位置を三次元的に特定して、同部に超音波を集束することができる。約20秒の超音波照射で、 $3\times 3\times 10\text{mm}$ - $5\times 5\times 30\text{mm}$ 大の領域を70度前後に加熱できる。温度によるプロトンスピンの周波数変化を利用したMRI温度画像から治療をモニターし、筋腫を熱凝固できる。

【結果】治療時間は3-6時間であった。十分に治療ができた症例においては、筋腫は、子宮動脈塞栓療法(UAE)同様に治療後徐々に縮小し、3-6ヶ月の経過観察で約30%程体積が縮小し、80-90%で症状改善(圧迫症状、月経過多)が見られた。治療が不十分に終わった症例は、腫瘍の変性が強いものや皮膚から腫瘍までに多量の皮下脂肪や内臓脂肪があったものに多かった。この原因には、超音波のエネルギーが散乱し集束しない。すでに変性壊死しているため更なる効果が出ない。超音波が途中の脂肪で減衰するため、集束点で十分なエネルギーを発生させるには照射出力をあげなければならず、超音波が通過する皮膚に激しい痛みが発生し、治療を継続できない、等が考えられた。治療中の疼痛は塩酸モルヒネの静注でほぼコントロール可能であるが、個人差はあった。全例当日、もしくは一泊入院で退院したが、特に疼痛剤の追加などの処置は必要なかった。

【結論】子宮筋腫の集束超音波療法は、筋腫以外の子宮筋層や粘膜は無傷で温存でき、繰り返し行える侵襲の少ない有効な治療法と考えられた。

子宮動脈塞栓術

済生会滋賀県病院 放射線科
勝盛 哲也

子宮動脈塞栓術(Uterine Artery Embolization: UAE)は、有症性子宮筋腫に対して、従来の治療法(対症療法、ホルモン療法、外科的手術など)にはない特徴があり、子宮筋腫の有効な選択肢のひとつとして、欧米だけではなく本邦でも徐々に普及している。世界では現在までに少なくとも50000人以上の患者が本治療を受けている。欧米では12年以上、本邦では7年以上の歴史がある。本治療は、85-90%の患者で、筋腫由来の症状が改善・維持され、早期退院・早期回復が可能であり、重篤な合併症が少ないのが特徴である。本講演では、演者の経験を含めて、本治療の治療目的、適応と禁忌、術前評価、実際の手技、治療成績(技術的な成功率、臨床症状の変化、筋腫の縮小率、術後の病理組織像、本治療の臨床的不成功率[10-15%])とその要因、入院期間、社会復帰までの期間、患者満足度など)とともに、合併症(感染症、筋腫の経腔的排泄、卵巣機能不全、子宮損傷、異所性塞栓など)、術後の疼痛管理、放射線被ばく、本治療後の妊娠・出産、本治療後に必要となりうるIntervention、本治療の限界について述べる。

妊娠産褥期中枢神経系合併症の画像診断

筑波大学大学院人間総合科学研究科先端応用医学専攻応用放射線医学分野
田中 優美子

妊娠中毒症(妊娠高血圧症候群)で画像的に観察される中枢神経系の異常は痙攣を伴う(子癇)と伴わないとに関わらず妊娠産褥期に発症するposterior reversible cerebral edema syndromeとしてその疾患概念が確立し、画像所見も広く知られるところとなった。まずこの病態をreviewする。

妊産婦における脳血管障害は、頻度は低いが高死亡率の高い重篤な合併症である。脳出血の最大のrisk factorは高血圧であり、妊娠・産褥期は発症頻度が増えるとされる。くも膜下出血は非妊娠中と同様に脳動脈瘤や脳動静脈奇形の破綻により発症する。妊産婦の脳梗塞は従来、静脈閉塞(硬膜静脈洞血栓症)の方が多いとされていたが、近年では奇異性脳塞栓も含め基礎疾患の存在しない場合には動脈閉塞の方が多いとされる。これらについて妊産婦の生理的特性と画像所見をreviewし、妊娠中の検査の適応についても考える。

最後に上記に比べ重症感の乏しい疾患ではあるが、妊娠中の頭痛、視野狭窄の原因疾患のひとつとしてリンパ球性下垂体炎についても触れたい。

妊娠合併症のMRI

倉敷中央病院 放射線科
永山 雅子

産科領域では超音波検査が第一選択であり、ほとんどの症例で必要十分な情報が得られる。しかし、時に、超音波検査のみでは診断に苦慮する場合や、妊娠継続の判断、治療方針、分娩計画などのためにさらなる付加的な情報が必要な場合がある。MRIの妊婦や胎児に対する安全性は確立されておらず、妊娠中は安易に行われるべきではないが、X線被曝がなく、CTに比べると妊婦には用いやすい。また、コントラストに優れ、任意の断層面で撮像でき、様々な子宮卵巣疾患に特異的な診断や有用な情報を得ることができるという大きな利点がある。

本講では、妊娠に関連した疾患、妊娠中の母体の異常、産後合併症、胎盤に関連した異常、絨毛性疾患などのMRIの所見、有用性について提示する。

妊娠関連疾患としては、子宮外妊娠、胎盤ポリープ、子宮動静脈奇形などを示す。生殖可能年齢の患者で、不正出血を主訴とした場合、これらの妊娠関連疾患も念頭に置き、妊娠や中絶の可能性や既往の確認、 β -HCG測定、経膈超音波検査などを行う。特に、子宮内腔に腫瘤を認めた場合は、遺残胎盤、胎盤ポリープ、絨毛性疾患、子宮動静脈奇形などの可能性も考える。これらが、多血性病変である場合、安易な生検や除去術は、大出血の危険があるので、ドップラー超音波検査や造影ダイナミックMRIで、血流評価を行う。

妊娠中の母体の異常として、MRIは、妊娠中に発見された子宮卵巣腫瘍の特異的診断が可能である。また、産婦人科以外の疾患の診断にも有用な場合があり、閉塞性黄疸の原因となった総胆管結石をMR cholangiopancreatographyで診断できた症例を示す。

産後合併症では、産褥骨盤内感染症による膿瘍、帝王切開術創部の血腫、血栓性静脈炎など提示する。MRIは、これらの診断や、病変の広がりや把握するのに有用である。

胎盤に関する異常としては、前置胎盤、癒着胎盤、遺残胎盤、胎盤ポリープなどを提示する。分娩前では、MRIは胎盤の付着部位や深さを確認することができる。分娩後の遺残胎盤や胎盤ポリープでは、造影ダイナミックMRIは、血流評価に有用である。絨毛性疾患においては、診断は β -HCGが有用なマーカーであるが、MRIは病変の広がりや血流などを評価できる。

妊娠合併症におけるMRIの利用法

岐阜大学附属病院産婦人科
川鱒 市郎

MRIは鮮明な軟部組織の画像が得られる診断法として広く臨床応用が進んできている。妊娠中の画像診断法としては超音波断層法(USG)の有用性が確立されているが、残念ながらUSGも万能ではない。このUSGの弱点を補う画像診断法として、放射線被曝を受けないMRIが妊婦や胎児を対象とした画像診断法として注目されることになる。

胎児を対象としたMRIはUSGとは異なった情報をもたらすものであり、またその画像のインパクトの強さから注目される傾向にある。しかし、妊娠中に偶然発見されるものを含めた母体の合併症についての有用性は、胎児に対するそれに比べて話題性に乏しい印象がある。われわれは妊婦、胎児を対象としたMRIを500例以上経験してきた。この経験を通じて、妊婦や胎児を対象とした周産期領域でのMRIの有用性について報告してきたが、ここでは妊娠に合併する母体の疾患におけるMRIの有用性について述べることにする。

妊娠中は画像診断の対象が胎児に集中しがちである。したがってかなり妊娠週数が進んだ段階で母体の腫瘍が発見される傾向が認められる。このような場合には大きくなった妊娠子宮がUSG画面の大部分を占めてしまうため、腫瘍の発生部位が子宮であるのか卵巣であるのかが判別し難くなってしまう。MRIは臓器間の画像のコントラストが明瞭であり、また妊婦の腹部全体を1画面に描出することが可能であるなどの利点があり、腫瘍の診断には有用性が高い。特に子宮頸部に筋腫がある場合には経膈分娩が困難となるが、帝王切開の子宮切開部位を決定する際には有力な情報をもたらしてくれる。

その他に妊卵の着床部位の異常である頸管妊娠や、常位胎盤早期剥離の診断にも有用であるなど、妊娠中の偶発的な合併症においてもMRIは有力な情報をもたらしてくれる。

MRIは放射線を用いることなく画像が得られる診断法であり、妊婦や胎児を対象とした検査が可能である。妊娠中の画像診断法としてのUSGの有用性は揺るぎないものであるが、MRIはUSGを補い、異なった角度からの情報をもたらす診断法として有用性が評価されるものといえる。

妊娠合併症の超音波診断

藤田保健衛生大学産婦人科学教室

関谷 隆夫、西澤 春樹、多田 伸、宇田川 康博

1. 産科超音波検査の進歩と意義

1950年、Ian Donaldが産科にはじめて超音波検査を取り入れて以来、超音波診断学は飛躍的に発展した。それに伴って産科の診療形態は大きく変遷し、妊娠子宮というBLACK BOXが開かれた印象を持つ。こうした超音波医学の進歩に医師や技師の創意があったことは言うまでもないが、常に超音波機器の技術的進化がそれをリードしてきたことは衆知の事実である。特に小型化された高周波探触子の開発に伴う経膈走査法の出現は、妊娠子宮をはじめとした骨盤内臓器の詳細な観察を可能とし、本法が産科診療の中心的役割を果たすようになった。また近年では、超音波ドプラ法による母体や胎児の血流動態の評価が一般化し、3次元法を活用した立体像や任意断面像による診断に加えて、4次元法による胎児行動の研究も始まっている。こうした新技術の意義については未だ検討の余地もあるが、医療を提供する側にとっても受ける側にとっても、非侵襲的に再現性の高い画像が、ほぼリアルタイムに描写できる意義は高い。

2. 産科合併症の超音波診断の実際

妊娠初期においては、子宮外妊娠の診断をはじめ、胎嚢検出部位の同定による妊娠予後の推定、多胎妊娠の膜性診断、子宮筋腫および奇形や卵巣腫瘍などの合併症妊娠、胎児異常の評価などが挙げられる。こうした異常は妊娠期間を通じて存在し、さらなる異常を引き起こす可能性があり、妊娠管理を行う上で重要な作業である。

妊娠中末期では、頸管無力症を含む切迫流産をはじめ、初期スクリーニングでは発見しえない胎児形態や発育異常の診断、さらに妊娠中毒症などの合併症における母体および胎児well beingの評価も行う。また胎児付属物に関しても、羊水異常はこの時期に発生し、胎盤と産科的子宮口との位置関係が明瞭となることから前置胎盤の診断も確定し得る。さらに臍帯異常や常位胎盤早期剥離の診断なども周産期の母児管理に重要である。

3. 産科超音波診断の展望

超音波診断装置を用いた画像診断は、断層法においては、その簡便性とリアルタイムに画像が得られる特徴からスクリーニングの手段として、またドプラ法や3次元法は、ハイリスク例に対する精密検査や、視覚に訴える点で母体の精神的管理にも有用である。今後は、こうした産科超音波診断技術のさらなる教育および啓蒙活動や、MRIを含めた多角的画像診断法の確立が必要である。

子宮頸癌進行期の画像診断 — 術前診断との適合性について —

神戸大学大学院医学系研究科成育医学講座女性医学分野
浜名 伸也

婦人科領域において、MRIは子宮の描出に優れており子宮頸癌の画像診断に広く利用されている。子宮頸癌は組織診で確定診断されるが、子宮頸癌の進行度を正確に診断することは治療法の決定ならびに治療効果を判定していく上で、必要不可欠である。病巣の広がりや正確に把握し、正常組織と病変部位の識別を行う方法として、MRIはきわめて有用である。現在MRIによる画像診断は、子宮頸癌の臨床進行期決定の手段としては採用されていないが、多くの施設で日常的に術前診断の一助として汎用されている。

今回、当院で最近8年間に手術療法を行い、病理組織学的に最終診断の確定した子宮頸癌I期～IIIb期症例172例ならびにCIN (cervical intraepithelial neoplasia) 症例47例を対象として術前MRI診断、内診所見と最終病理組織診断との適合性について後方視的に比較し、MRIの有用性について以下の検討を行った。

- 1) 早期子宮頸癌の診断は可能か。
- 2) 浸潤癌において、内診・MRI・腫瘍マーカーのいずれの組み合わせが、頸癌の正確な病期診断に有用か。
- 3) MRIにてリンパ節転移の評価がどこまで可能か。
- 4) 近隣臓器(子宮傍結合織、膣壁浸潤、膀胱浸潤、直腸浸潤)浸潤の診断におけるMRIの感度について。

以上の項目を中心に報告し実際我々が術前に子宮頸癌の進行度を評価していく上で必要となる指針を示すとともにMRIならびに内診の症例別の有用性ならびに限界を提示したい。

また術前化学療法、特に当院で施行している術前高容量動注化学療法を施行した24症例についてNAC (neoadjuvant chemotherapy) 時におけるMRI画像診断と病期診断との関連性ならびに治療効果を検討し、MRI画像がどこまでNAC後の腫瘍病巣の変化(抗腫瘍効果)を反映しているかを病理組織像と対比して報告する。

腺癌を含めた特殊な子宮頸癌の診断・腫瘍進展度評価における骨盤MRI画像の有用性について

京都大学大学院医学研究科器官外科学婦人科産科学教室

樋口 壽宏、刈谷 方俊、福原 健、由良 茂夫、万代 昌紀、高倉 賢二、藤井 信吾

術中所見により進行期を決定する子宮体癌・卵巣癌と異なり、子宮頸癌に於いては治療開始前に進行期を決定する臨床進行期分類が採用されている。この臨床進行期は内診所見・単純レントゲン写真などから決定され、MRI等の画像所見は進行期決定に採用されていない。これは「これらの画像診断は日常検査に至っておらず、検査結果の解釈に統一性が無い」ことが理由として挙げられているが、子宮頸癌の多数を占める扁平上皮癌が直視下に評価可能な子宮頸部移行帯に好発することも影響していると考えられる。

しかしながら病変が時に子宮頸管内より発生する腺癌を含めた特殊な子宮頸癌においては通常の陰鏡診・コルポスコピーでは病変の評価が困難であり、従来の診断手技による腫瘍進展度の評価は手術後の病巣残存を含め予後に大きな影響を与える可能性が考えられる。一方骨盤MRIは子宮頸管深部の病変描出も可能であり、特殊な子宮頸癌の腫瘍進展度を評価する上で重要な情報になることが予想される。

そこで今回、当科に於いて取り扱った子宮頸部非扁平上皮癌症例のコルポスコピー所見及び骨盤MRI所見を実際の腫瘍進展度と比較検討し、特殊な子宮頸癌の診断・腫瘍進展度評価における骨盤MRI画像の有用性につき検討を加えた。

平成8年～15年の期間当科で取扱った浸潤子宮頸癌204症例の組織型は、扁平上皮癌150例、腺癌33例、腺扁平上皮癌4例、すりガラス細胞癌7例、小細胞癌7例、その他5例であった。これらの内腺扁平上皮癌・すりガラス細胞癌・小細胞癌症例では全例コルポスコピー上明らかな腫瘍病変を認め、骨盤MRI上も頸部腫瘍の同定が可能であった。一方腺癌症例では類子宮内膜癌・漿液性腺癌・明細胞癌症例に於いてはコルポスコピー・骨盤MRI共に腫瘍の同定が可能であったが、粘液性腺癌に於いてはほぼ半数でコルポスコピー上病変の同定が困難であった。これらの症例は何れもMRI上明らかな子宮頸部腫瘍を同定できた。しかしながら絨毛腺管状乳頭腺癌症例はコルポスコピー上明らかな病変を認めたが、MRI画像上の病変同定は困難であった。

以上より、MRI画像は子宮頸部粘液性腺癌の確実な診断・腫瘍進展度の評価に有用であると考えられた。その一方で子宮頸部表面に発育する腫瘍の評価に於いては基本的な婦人科診察による評価が重要であり、婦人科診察・MRI画像両者の特長を念頭に入れて子宮頸癌の診断・腫瘍進展度の評価を行うことが重要であると考えられた。

Full-thickness stromal invasionの子宮頸癌： MRIによる傍組織浸潤の診断

岡山大学医学部 保健学科
上者 郁夫

子宮頸癌の傍組織浸潤をMRIで評価する場合、頸部間質が全周性に残存している場合や頸部間質の低信号が完全に消失し、腫瘍辺縁が不整な場合は診断が容易である。

しかし頸部間質辺縁まで腫瘍が浸潤しているが辺縁が平滑な場合 (full-thickness stromal invasion、以下FSIと略)は正確な評価が困難である。このような場合、MRIでより正確な傍組織浸潤の評価を行うために下記の1~3の項目について検討を行った。

1. 通常のT2強調横断像(体軸の水平断像)に加えて子宮頸部の短軸方向で4-5mmの薄いスライス厚でのT2強調像(thin-section oblique T2WI)の有用性の評価。
2. T2強調横断像とT2強調矢状断像から測定した腫瘍径と病理診断との対比。
3. thin-section oblique T2WIでFSIを示した症例にdynamic MRIを応用し腫瘍辺縁部の造影パターンと病理診断との対比。

【結果および結語】

1. 子宮頸癌50例左右100側の傍組織について検討した。T2強調横断像ではFSIは25側、thin-section oblique T2WIでは17側あり、病理標本で傍組織浸潤が認められたのは前者が7側、後者が2側であり、thin-section oblique T2WIはFSIを呈する子宮頸癌の傍組織浸潤の評価に有用と思われる。

2. 子宮頸癌90例のうちFSIを示した子宮頸癌33例45側を対象に腫瘍径と傍組織浸潤の関係について検討した。術後の病理診断で傍組織浸潤陽性群と陰性群にわけて、長さ、面積、体積の値を比較した。また、各因子について傍組織浸潤を診断するのに最高の正診率となるcriteriaを求めた。傍組織浸潤陽性群と陰性群では長さ、面積、体積、いずれも統計学的有意差が認められた。長さでは前後径、面積では前後径X上下径と左右径X上下径が両群の有意差が最も大きかった。FSIを示す子宮頸癌の傍組織浸潤の診断には腫瘍径が重要な因子と考えられる。

3. thin-section oblique T2WIでFSIを示した頸癌24例にdynamic MRIを行い造影パターンと傍組織浸潤の有無について検討した。造影パターンはType I、II-O、II-OR、IIIの4タイプに分類し術後の病理診断と比較した。Type IとII-ORは傍組織浸潤はなくType IIIは1側のみだが傍組織浸潤が認められた。Type II-Oは3側が陽性、11側が陰性であったがIIIと腫瘍横径3.5cm以上のType II-Oを傍組織浸潤陽性と判定すると正診率は95.8%であった。dynamic MRIはFSIを示す子宮頸癌傍組織浸潤の評価に有用と思われる。

子宮頸癌に対するIVR

熊本大学大学院放射線診断分野
池田 理

【はじめに】

子宮頸癌の治療法として、手術療法、放射線治療が確立されている。一方、子宮頸癌に対するIVRは、動注化学療法および動脈塞栓療法が行われている。動注化学療法は腫瘍組織内の薬剤濃度を高めることにより抗腫瘍効果の増強を図り、first passの影響により副作用の軽減が得られる利点がある。自験例の成績とともに文献的考察も含めて子宮頸癌のIVRについて解説する。

【目的】

動注化学療法は、放射線治療の適応となるIII・IV期の進行例では腫瘍容積を縮小させることで、腔内照射の線量分布を適正化し、局所制御率の向上を図る。また、手術適応となるII期症例では手術の完遂度を高める前療法として施行される。動脈塞栓療法は、前治療としての抗腫瘍効果の報告もあるが、一般に性器出血を伴った症例で止血目的を兼ねて行われている。

【自験例】

対象：子宮頸癌45例（stage II, III, IVが各々18, 23, 4、平均年齢は47歳、平均腫瘍サイズは5.7cm）を対象とした。また、組織型は扁平上皮癌35例、腺扁平上皮癌2例、腺癌8例であった。

方法：45症例をCDDP単独動注群(Group A：n=15)、多剤併用動注群(Group B：n=17)、CDDP動注＋塞栓併用群(Group C：n=13)に分類し、縮小率および副作用について検討した。

手技：両側子宮動脈にマイクロカテーテルを挿入し、動注後にGroup Cはジェルフォーム細片でTAEを追加した。

レジメン：Group A：CDDP(70mg/m²)、Group B：CDDP (70mg/m²)＋mitomycin (5mg/m²)＋doxorubicine hydrochloride (15mg/m²)＋5-fluorouracil (150mg/m²)、Group C：CDDP (70mg/m²)＋TAE 3週間隔で2回施行した。

結果：縮小率はGroup A：67%、Group B：88%、Group C：91%であった。副作用はGroup Bで骨髄抑制が強く出現し、Group Cでは術後の下腹部痛が全例に認められた。

【考察】

放射線単独と全身化学療法併用では局所制御率は上昇するが、生存率に差はない。放射線単独と動注化学療法併用では局所制御率、生存率ともに上昇するとの報告がある。動脈塞栓療法併用およびリザーバー動注化学療法は動注化学療法より局所制御率は上昇するとの報告がある。

【展望】

動注化学療法についてのrandomized studyが必要である。現在は前治療がほとんどであり、将来的には動注化学療法による寛解導入と潜在性遠隔転移を制御するための維持療法としての全身化学療法の組み合わせが期待される。また、前治療後に手術、放射線治療があとに続くため、入院期間が長期にいたる。リザーバー動注化学療法などの導入によるQOLの向上などが求められる。

卵巣の性索間質性腫瘍および胚細胞性腫瘍の病理

東京慈恵会医科大学病院病理部
清川 貴子

卵巣腫瘍のうち、性索間質性腫瘍や成熟奇形腫を除く胚細胞性腫瘍は比較的まれである。わが国における卵巣腫瘍のうち、胚細胞性腫瘍は30%、性索間質性腫瘍6%程度で、胚細胞腫瘍の約85%は成熟奇形腫とされている。

1994年1月から2003年12月までの10年間に当院産婦人科で初回手術が行われた原発性卵巣腫瘍のうち、卵巣腫瘍取り扱い規約で境界悪性腫瘍および悪性腫瘍に分類されるものは421例であった。このうち、性索間質性腫瘍は10例(2.4%)、胚細胞性腫瘍は29例(6.9%)であった。その内訳は、性索間質性腫瘍においては、成人型顆粒膜細胞腫5例、セルトリ間質腫瘍3例、ギナンドロブラストーマ1例、分類不能1例であり、胚細胞性腫瘍では、未熟奇形腫9例、未分化胚細胞腫8例、卵黄囊腫5例、混合型(未分化胚細胞腫および卵黄囊腫) 1例、悪性転化を示す成熟奇形腫5例、甲状腺腫性カルチノイド1例であった。これらの肉眼および組織学像を中心とした臨床病理学的特徴についてのべる。

卵巣のホルモン産生腫瘍

姫路赤十字病院放射線科
三森 天人

卵巣のホルモン産生腫瘍においては、性ホルモンを産生する腫瘍がよく知られているが、腫瘍細胞自体がホルモンを産生する腫瘍と、腫瘍の間質がホルモンを産生する腫瘍とに大きく分けられる。

腫瘍細胞がホルモンを産生する腫瘍としては性索間質性腫瘍がよく知られている。エストロゲンを産生する頻度の最も高い顆粒膜細胞腫の比較的特徴的と考えられる画像所見としては、比較的大きなsolid & cystic tumorの形態を呈し広範に出血を伴う場合、sponge-like appearanceの形態、T2強調像で中等度～淡い高信号を呈する均一な充実性腫瘍内部に散在性に小さな嚢胞を含む場合があげられる。また、粘液性嚢胞性腫瘍と酷似する画像を呈する場合がある。莢膜細胞腫もエストロゲン産生で知られているが、その画像所見としては、著明な分葉状の形態、T2強調像で低信号部分を多く含む場合、dynamic studyで漸増パターンをとる場合は比較的特徴的と考えられる。ただ、dynamic studyで急増patternをとる頻度も低くはなく、その場合には他の腫瘍との鑑別が問題となる。硬化性間質性腫瘍も稀ではあるがエストロゲン活性をもつ場合がある。辺縁の低信号の被膜様構造、pseudolobulationを反映した内部構造や信号パターン、dynamic studyでの特徴的な強い造影効果やその形態から術前診断が可能であることが多い腫瘍である。セルトリ・間質細胞腫瘍はアンドロゲン産生腫瘍として有名であるが、画像所見のまとまった報告がなく術前診断は困難と考えられる。自験例ではいずれもsolid & cystic tumorの形態で、嚢胞部分の形状はsmoothで粘液性嚢胞性腫瘍に類似する多房性の形態か、嚢胞間に充実部分が介在するといった形態がみられた。充実部分はT2強調像で中等度～淡い高信号で、dynamic studyでも早期から比較的良好に造影された。

間質が性ホルモンを産生する腫瘍としては、良悪性を問わずすべての表層上皮性・間質性腫瘍にその可能性があり、また、転移性腫瘍でも性ホルモン産生の報告がある。性ホルモン以外のホルモンを産生する腫瘍としては、卵巣甲状腺腫やカルチノイドなどがあげられる。

比較的稀な付属器腫瘍の画像診断：卵巣胚細胞腫瘍

天理よろづ相談所病院 放射線部MR部門
今岡 いずみ

全卵巣腫瘍に占める胚細胞腫瘍の割合は、約30%とされる。全良性卵巣腫瘍においては35～58%が成熟嚢胞性奇形腫である。一方、悪性卵巣腫瘍において本邦では約20%が胚細胞腫瘍であり、欧米での報告1～3%に比し高率である。

画像が診断に寄与すると思われる以下の腫瘍について触れる。

(1) 奇形腫 teratomas

胚細胞腫瘍の95%以上が成熟嚢胞性奇形腫(類皮嚢胞)である。成熟嚢胞性奇形腫はCT、MRIによる確定診断が可能であり、画像に精通する必要がある。MRIでは皮脂腺分泌物を反映し、脂肪信号を含む腫瘍として認められる。CTでは脂肪濃度、歯牙や骨、軟部組織濃度の混在する像を示す。重要な合併症に捻転があり、急性腹症として救急画像診断の対象となる。

悪性腫瘍として、成人では悪性転化を伴う成熟嚢胞性奇形腫、若年者では未熟奇形腫が重要である。前者は主に扁平上皮癌で、成熟嚢胞性奇形腫様の腫瘍から、充実性成分が周囲へ浸潤する画像が典型である。一方、未熟奇形腫では、腫瘍内の脂肪成分はadipose tissueであり、微量な脂肪組織が内部に点在する。充実性成分は増強効果が強い。

他、卵巣甲状腺腫ではMRI T2強調像で著明な低信号を示す嚢胞を含む、多房性腫瘍の像が特徴とされる。低信号は出血や甲状腺コロイドを反映すると考えられている。しかし単胚葉性および高度限定型奇形腫では、術前に胚細胞腫瘍と診断することが困難な例が多い。

(2) 未分化胚細胞腫 dysgerminoma

未分化胚細胞腫は20～30歳代の若年者に好発する。精巣のseminoma、頭蓋内や縦隔のgerminomaと組織学的に同等である。LDHやALPの上昇が見られる。肉眼的に表面平滑・分葉状の充実性腫瘍であり、線維性被膜を有する。画像は、よく増強される充実性腫瘍像と、栄養血管と線維成分に富む線維血管性隔壁が特徴とされる。

(3) 卵黄嚢腫瘍 yolk sac tumor

本腫瘍も若年者に好発し、30歳代以下が多い。発生頻度は未分化胚細胞腫に次ぐ。腫瘍マーカーはAFPの上昇が特徴的である。肉眼的には充実性腫瘍内部に、壊死、出血、嚢胞形成が見られる。画像では充実性から嚢胞性まで様々な像を示すが、充実性成分の著明な増強効果と腫瘍内出血が特徴とされる。

卵管癌および卵巣外原発性腹膜癌の画像診断

東京慈恵会医科大学放射線医学講座1)、同産婦人科医学講座2)、同病理学講座3)
北井 里実¹⁾、市場 文功¹⁾、福田 国彦¹⁾、山田 恭輔²⁾、落合 和徳²⁾、清川 貴子³⁾

腹膜癌および卵管癌は稀な疾患でありいずれも術前診断が困難であることが多い。当院で経験した症例を呈示し文献的考察を加えて報告する。

1. 卵巣外原発性腹膜癌

腹膜は転移性腫瘍の発生部位として稀ではないが、原発性悪性腫瘍が腹膜から発生することは稀である。卵巣外原発性腹膜癌は、卵巣表層上皮を含む腹膜中皮を発生母地として腹腔内各所に広範な微小腫瘍を形成し、ときに癌性腹膜炎を呈することを特徴とする疾患で原発性漿液性腹膜癌あるいはnormal sized ovary carcinoma syndromeとも呼ばれる。臨床的にも病理組織学的にも卵巣癌Ⅳ期あるいは、期との鑑別が困難であることが多い。患者の主訴も腹痛や腹部膨満など非特異的である。血液生化学検査ではCA125の上昇を認めることが多い。画像所見の報告はCTの報告が主で、腹水、大網肥厚、腹膜肥厚など癌性腹膜炎の所見が見られ、内性器には異常を指摘できないか所見は軽度であることが多い。画像上癌性腹膜炎の所見を呈しているが原発巣が明らかではなく、特に血液生化学検査でCA125の上昇を認めれば本疾患を疑う必要がある。

2. 卵管癌

卵管は女性生殖器の中で腫瘍発生頻度の最も低い臓器である。良性腫瘍の発生は極めて稀で悪性腫瘍である卵管癌も女性性器悪性腫瘍の0.3%を占めるのみである。症状の三徴は性器出血または水様性帯下、下腹痛、腹部膨満感であり、特に水様性帯下は卵管癌に特徴的な臨床症状とされるが、細胞診が陰性になりやすく早期発見が困難なことが多い。最近の報告では画像診断の進歩により比較的早期に診断される傾向にある。画像所見の報告はMRIあるいは超音波が中心で、付属器腫瘍を認め典型的には卵管がソーセージ状の形状を示す。また卵管水腫や子宮瘤水腫が見られることもある。まれな疾患であるが臨床症状から本疾患が疑われる場合に、MRIや超音波検査でこれらの所見が確認できれば診断が疑わしくなる。

ミニレクチャー

新しいがん治療効果判定規準 RECIST guidelines

兵庫県立成人病センター 放射線科
渡辺 裕一

抗がん剤の抗腫瘍活性は、腫瘍縮小量に基づき評価が行われてきた。1970年代後期に国際対癌連合(UICC)および世界保健機関(WHO)によりWHO規準が提唱されたが、数多くの変更や細則が作られ、他の試験や過去の試験との比較可能性が保証され得ない状況が生じていた。臨床試験の基本概念は“比較”である。効果判定規準を標準化しないことには他の試験や過去の試験と比べようがない。国際的に共通する新しい効果判定規準作成の必要性が考えられ、European Organization for Research and Treatment of Cancer (EORTC)、National Cancer Institute (NCI) US、NCI Canada などの国際的な共同作業を経てRECIST (Response Evaluation Criteria in Solid Tumors) guidelinesが2000年2月のJournal of National Cancer Institute誌上に発表された。日本においては、日本癌治療学会効果判定基準が平成15年5月に廃止され、各癌腫の取扱い規約もRECIST準拠に順次改定されている。

治療利益を反映する真のエンドポイントは生存結果であり、腫瘍縮小効果は真のエンドポイントを代替するエンドポイントである。RECISTは臨床試験のツールであり、薬剤が開発研究を続けるに値する有望な結果を示すかどうかを判断する目的で作成された。日常診療においては臨床所見や検査データに基づいた主観的な医学的判断が重要で、「臨床的な改善」と「客観的な腫瘍縮小効果」を区別することが適切である。またRECISTは、推定の正確度(accuracy)を向上させようとした規準ではなく、むしろ推定の精密度(precision)を優先させた規準と考えた方がよい。

治療前に全腫瘍病変を測定可能病変か測定不能病変のいずれかに分類する。さらに測定対象となる標的病変と、測定対象とならない非標的病変とに分ける。別々に定められた規準で標的病変(定量評価: CR/PR/SD/PD)と非標的病変(定性評価: CR/SD /PD)は効果を評価され、新病変出現の有無も組み合わせ、全ての効果を統合して総合効果が判定される。さらに確定規準と併せて最良総合効果が導き出される。

今回、RECIST guidelinesの位置づけと、その方法論について概説する。

リンパ節の画像診断：「有意なリンパ節腫大は認めません」

大阪大学大学院医学系研究科診療画像情報学
高橋 哲

リンパ節の診断は悪性腫瘍の病期診断、予後決定因子として非常に重要であり、骨盤腔では画像診断上は短径10mm以上のものをリンパ節転移と考える。我々はしばしば読影レポートに「有意なリンパ節腫大は見られません」という表現を用いるが、外科医の本当の依頼は腫大したリンパ節を探す事ではなく、転移のあるリンパ節を同定することである。

しかしながら、大きさのみによる診断基準では反応性リンパ節腫大や、腫大のないリンパ節転移を診断することは困難であり、多くの偽陽性・偽陰性例に遭遇する。このためCT、MRIなど断層画像の進歩によりリンパ節の描出は向上しているにもかかわらず、その正診率に大きな向上は見られていない。

より正確なリンパ節転移の診断のため、リンパ経路・リンパ節解剖の理解が重要であり、対象となる疾患および局所進行度により読影のポイントが異なってくる。

このミニレクチャーでは、骨盤内を中心としたリンパ経路、リンパ節のCT・MRI解剖について概説するとともに、疾患ごとのリンパ節診断の意義について述べる。また、最近欧米で応用が進められているMRI用リンパ節造影剤 USPIOについても紹介したい。

マンモグラフィによる乳癌のスクリーニング

筑波大学大学院人間総合科学研究科
東野 英利子

日本においては長い間視触診による乳癌検診が行われてきたが、1998年久道班の「がん検診の有効性に関する報告」によりこれは有効であるという根拠がないとされた。そこで2000年の厚生省課長通達を受けて住民検診に本格的にマンモグラフィが導入されるようになった。そして2005年からはマンモグラフィの対象が40歳代以上となり、なおかつ基本的な方法となる予定である。

マンモグラフィによるスクリーニングは欧米では有効とされているが、日本ではまだその根拠は多くはない。そこではじめるにあたっては精度の高いものを、日本全国で行うことが必要であった。そこで他のがん検診では例のないようなシステムが作られた。まず日本全国で同じ所見を同じ用語で表現し、同じ判定基準にそって判定するためのマンモグラフィガイドラインが作成された。これはアメリカ放射線学会のBI-RADSを参考に作られたが、検診に導入したということは日本独特である。またこのガイドラインを全国に普及するために講習会を行うとともに施設・撮影技師・読影医に関して認定制度が設けられた。日本における特徴のひとつはマンモグラフィの読影医を放射線科医に限らず、すべての科の医師を容認したことである。これによりこのシステムはより広く受容されるようになったと考える。現在ではこの認定施設、認定放射線技師、認定読影医がWeb上に公開されることとなり、世間からの関心も高くなった。

実際マンモグラフィによるスクリーニングは視触診の約3倍の乳癌検出率を示しており、疫学的な解析はまだなされていないが、日本においても十分効果があると考えている。

一般演題

MRIにより治療方針を決定した胎盤遺残の1例

信州大学医学部産科婦人科

村中 愛、芦田 敬、山崎 悠紀、大瀬 かおり、岡 賢二、
伊東 和子、北 直子、金井 誠、小西 郁生

胎盤遺残は、児娩出後に胎盤が娩出されない状態であり、保存的治療、外科的摘出、あるいはメトトレキサート(MTX)を用いた化学療法などが行われているが、コンセンサスの得られた治療指針はない。今回われわれは、胎盤遺残症例において、超音波ドプラ法、造影MRI検査により胎盤の血流を評価し、MTXを投与しながら保存的に経過観察し、良好な結果を得た1例を経験した。

症例は、36歳の初産婦。帰省分娩のために、妊娠33週にて前医を初診となり、以後前医に通院していた。平成16年1月11日(妊娠38週3日)陣痛が発来し、経膈分娩(2850gの女児)となった。分娩時出血は多量(1200g)であったが、子宮収縮剤の投与により出血は減少し、産褥7日目に退院となった。2月13日(産褥33日目)出血量が増加したため前医を再受診し、経膈超音波検査では、子宮内に5×3cm大の高輝度の腫瘤を認めた。前医にて子宮内容除去術を施行したが、腫瘤摘出は不可能であったため、当院に紹介となった。当院での診察では出血は少量であり、内診により胎盤と思われる軟らかい腫瘤を触知した。経膈超音波検査にて高輝度の腫瘤を認め、さらに超音波ドプラ法、造影MRI検査により、血流が豊富であることが判明した。尿中のhCG値は175 U/lであり、胎盤遺残と診断した。外科的な胎盤除去は、大量出血の可能性があり危険と考え、MTXを投与する方針とした。MTX内服(7.5mg/日×5日間)を3クール施行したところ、尿中hCGは徐々に低下し、腫瘤も縮小し、超音波ドプラ法では血流も減少した。MTX3クール終了後2ヶ月経過した時点で、子宮内の腫瘤は完全に消失した。なお経過中、性器出血は多量とはならず、発熱、腹痛なども認めなかった。

胎盤遺残の管理において、MRIを用いて胎盤の血流を評価することは、治療方針決定に有用であると思われる。

遺残胎盤の3例

新潟大学医学部放射線科¹⁾、同 産婦人科²⁾

根本 健夫¹⁾、加村 毅¹⁾、谷 由子¹⁾、高野 徹¹⁾、尾崎 利郎¹⁾、山本 哲史¹⁾、
笹井 啓資¹⁾、菊池 朗²⁾、田村 正毅²⁾、高桑 好一²⁾、田中 憲一²⁾

弛緩出血などの産褥期合併症の原因の一つとして遺残胎盤がある。今回当院では3例の遺残胎盤のMRIを経験したので報告する。

〔症例1〕34歳女性。経膣分娩時に胎盤の癒着が強く一部しか娩出されなかった。出産後から39度台の弛張熱が続いたが、抗生剤投与にて改善。産褥23日目のMRIで子宮体部前壁にT2WIで高信号、早期濃染する6cm大の胎盤の遺残が確認された。子宮温存の希望がありMTX点滴静注が施行された。約2ヵ月後までに胎盤の大部分は娩出されたが約2cm大の胎盤が残存した。

〔症例2〕25歳女性。経膣分娩時に癒着が強く5cm大の胎盤が遺残した。分娩後も性器出血は徐々に増量した。産褥28日目のMRIでは子宮底部に5cm大の遺残胎盤があり、周囲の筋層内には著明なflow voidが認められた。子宮温存の希望があり両側子宮動脈塞栓術が施行された。治療後から性器出血は消失し、遺残胎盤も1ヵ月後には著明に縮小した。

〔症例3〕29歳女性。経膣分娩時に胎盤の一部が遺残。産褥4日目、4cm大の胎盤の排出後から大量の性器出血があった。同日MRIでは遺残胎盤は不明瞭であったが、子宮後壁筋層内に著明なflow voidが存在した。その後は性器出血の量が減少したため保存的に経過観察の方針となった。1ヵ月後のfollowのMRIで小結節状の遺残胎盤が数個確認された。

帝王切開後血腫のMRI所見

浜松医科大学 産婦人科

福田 友佳、大井 豪一、小林 友季子、水主川 純、河村 隆一、
石川 賀子、小澤 英親、西口 富三、杉村 基、金山 尚裕

症例：33歳、4回経妊3回経産3回とも経膈分娩であった。

既往歴：31歳で気胸、32歳で子宮外妊娠で手術している。

現病歴：平成16年5月26日妊娠40週にて陣痛発来。子宮口6cm開大するも児頭下降せず、CPDとして同日帝王切開された。出血量は羊水込みで680mlであった。平成16年5月29日術後3日より発熱、下腹部痛出現。血液所見でCRP15.9と上昇。抗生剤3種類投与。CTM3日間、FMOX6日間、ISP2日間投与するも発熱、下腹部痛改善せず。腹部エコー所見上、子宮左外側の血腫疑われ、当院搬送入院となった。入院時血液所見：白血球12500、Hb10.4、CRP8.38、Plt 71.7、そのほか特に問題なしであった。

入院後経過：入院後MRI撮影施行したところ、子宮左外側に6×4×4.5cmの血腫があった。また、子宮筋層には血流低下している部位がみられた。

治療として、連日膈内洗浄し、抗生物質IPM投与したところ徐々に血腫部位の疼痛も軽減、血液所見はCRP1.46にまで低下し、外来治療となった。

退院1ヶ月後再度MRI撮影をしたところ、前回と比較し血腫は5.5×4.5×4.2cmと若干縮小傾向にあった。また、血腫部位は癒痕化していくことになる。

このような症例においては次回妊娠については厳重な注意が必要である。

子癇脳症のMRI所見 — 拡散強調画像と灌流画像を中心に —

徳島大学医学部放射線科1)、同 保健学科2)、同 産婦人科3)
竹内 麻由美¹⁾、松崎 健司¹⁾、西谷 弘¹⁾、原田 雅史²⁾、久保 均²⁾、岩佐 武³⁾、苛原 稔³⁾

子癇脳症は妊娠中毒症に合併し、妊娠後期～産褥期に痙攣にて発症する稀な疾患である。今回我々は、MRIの拡散強調画像にてADCの上昇を認め、灌流画像にて高灌流を呈し、血管性浮腫が示唆された症例を経験したので報告する。

症例は25歳、女性。産褥期に子癇発作を認め、発症10時間後のT2強調画像にて両側の頭頂～後頭葉の皮質下白質、基底核部、脳幹部に高信号域が散在し、拡散強調画像にて等～軽度高信号を呈した。ADCは正常白質よりも高く、FAIR(flow-sensitive alternating inversion recovery)法による灌流画像では高灌流を呈し、血管性浮腫が示唆された。MRAにて血管攣縮は認めなかった。3ヶ月後のMRIでは異常信号域は消退した。

子癇脳症による神経学的症状の成因については、高血圧に起因する脳血管攣縮により惹起された脳虚血から細胞性浮腫が生じるという説と、高血圧により脳血管の自己調節能を越えて脳血管の拡張～局所血流の増加をきたし、血液脳関門の破綻～透過性の亢進により血管外への漏出～血管性浮腫に至るという説(ブレイクスルー説)がある。本症例で認められた可逆性の異常信号域はADCの低下を示さず、灌流画像にて高灌流を呈し、MRAにて攣縮を認めなかった。この所見からは、発症初期には高灌流による血管性浮腫が主体であるというブレイクスルー説を支持するものと考えられた。また、子癇脳症では時に梗塞に至る症例も認めるが、その原因と考えられる血管攣縮は血管拡張のリバウンドとして後から起こってくる可能性が示唆された。拡散強調画像によるADCの測定は、梗塞に至る細胞性浮腫の有無の評価に有用であり、予後の判定に有用である可能性があるものと考えられた。

上肢からのアプローチによる子宮筋腫に対する子宮動脈塞栓術の経験

土谷総合病院放射線科1)、同 産婦人科2)

佐藤 友保¹⁾、梶川 みどり¹⁾、小田 博宗²⁾、土谷 治子²⁾、永井 徹²⁾、佐野 祥子²⁾

【はじめに】

1989年のCampeauの冠血管造影の報告、1993年のKiemeneijの冠動脈インターベンションの報告以来、心血管領域の血管造影のアプローチ法として経橈骨動脈法(以下TRA)が目立っている。当院では腹部血管撮影・塞栓術、下肢動脈撮影をTRAで約400例行い良好な成績を得ている。子宮動脈塞栓術(以下UAE)は、経大腿動脈法(以下TFA)が標準手技として定着しており、一部の施設で経上腕動脈法(以下TBA)でなされているにすぎず、TRAの報告はほとんどない。当院では2003年にUAEをはじめると同時に、TRAを標準手技として選択し、2004年6月までに5例のUAEを施行した。4例がTRA、1例が橈骨動脈の触知が弱かったためTBAとした。

【方法】

検査前にアレンテストで手掌の血流分布を評価した。疼痛管理は塩酸モルヒネとドロレプタンの持続投与で行った。局麻下に橈骨動脈を穿刺し、4Fシースを挿入後、全身ヘパリン化を行った。4F 150cmカテーテルを挿入し、腹部大動脈、左右内腸骨動脈・子宮動脈造影を行い、スポンゲル片によるUAEを施行した。検査終了後の止血はラディスポを使用した。

【結果と考察】

全例でUAEが施行可能であった。術中に穿刺部を変更する必要がある症例はなかった。

TRAの長所は、陰部剃毛不要であること、出血性トラブルが少ないこと、検査後のベッド上安静が不要であることなどが挙げられる。TRAの短所は、手技に熟練が必要であること、比較的若い女性は動脈径が細く攣縮が起きやすいこと、橈骨動脈狭窄・閉塞のリスクがあること、頭部血管塞栓の潜在的リスクがあることなどが挙げられる。橈骨動脈はCABG時にグラフトとして用いられ、閉塞が大きな問題となるとは考えにくく、頭部血管塞栓のリスクには全身ヘパリン化で対応可能ではないかと考えている。UAEにおいてもTRAは有用なアプローチ法と考えられ、より症例を重ね手技の改善をしていきたい。

【参考文献】

1) 茅嶋 恭代、佐藤 友保、伊藤 勝陽：経橈骨動脈法による腹部血管造影およびインターベンションの有用性—経大腿動脈法・経上腕動脈法との比較—、日医放会誌 2001; 61: 25-28.

2) 佐藤友保他：経橈骨動脈法による子宮動脈塞栓術の経験、第3回子宮動脈塞栓療法研究会抄録集(2003)。

子宮筋腫の組織内凍結治療：術中・術後のMRI画像

北海道大学医学部放射線技術学講座1)、北海道大学病院放射線科2)
清水 匡¹⁾、澤田 明宏²⁾、児玉 芳尚²⁾、渡辺 佳明²⁾、
作原 祐介²⁾、阿保 大介²⁾、船窪 勝利²⁾、宮坂和男²⁾

【背景】

MRI誘導下での組織内凍結融解療法は凍結領域が明瞭な無信号域として描出されるという特徴を有し、近年、主に肝腫瘍、腎腫瘍の治療結果が報告されている。しかし、子宮筋腫の組織内凍結治療の報告は稀であり、MRI画像の詳細な検討はまだない。

【目的】

子宮筋腫のMRI誘導下組織内凍結治療のMRI画像の特徴を明らかにする。

【対象と方法】

高圧アルゴンを用いた凍結治療装置によるMRI誘導下組織内凍結治療を行い、凍結翌日、2週後、6週後のMRI画像を撮像する。凍結は2サイクル、MRI画像はT1強調像、T2強影像およびGd造影像で、凍結領域と壊死領域および凍結された正常組織の信号変化を検討する。

【結果】

有症状の子宮筋腫6例7個を凍結治療した。年齢35歳から50歳、平均41.7歳。筋腫の最大径は3.7から10cm、平均7.4cmで2個が粘膜下筋腫、5個が筋層内筋腫であった。合計凍結時間は10分から41分、平均18.7分。凍結範囲は4.8から8.5cm、平均6.5cmだった。凍結範囲は筋腫体積の45%から222%、平均94%で、粘膜下筋腫の2例で筋腫を越えて正常子宮組織を凍結した。凍結治療中のプローブ、凍結範囲はいずれも無信号域として明瞭に描出された。凍結範囲が筋腫内にとどまった、筋層内筋腫では治療翌日および2週後の造影MRIで凍結域より広い範囲の非造影領域が見られた。粘膜下筋腫は筋腫全体が非造影領域となったが、凍結領域内の正常筋層内膜は6週後にはT1強調像、T2強影像、Gd造影像とも非凍結部と同じ信号強度に回復した。また、穿刺経路はいずれの症例でも消失した。

【結語】

筋腫内部を凍結した場合、壊死領域はGd-T1強調像で非造影領域として明瞭に描出された。その範囲は凍結領域よりも広く、辺縁は不整で、凍結による血管閉塞の領域を表していると考えられる。正常子宮組織は凍結後約6週間で正常の信号強度に復元する。

下大静脈まで進展したintravenous leiomyomatosisの一例

浜松医科大学産婦人科

谷口 千津子、大井 豪一、加賀 俊章、田中 晶、
和田 久恵、茂庭 将彦、小林 浩、金山 尚裕

Intravenous leiomyomatosisは子宮筋腫の亜型のひとつで、組織的には良性であるが子宮・卵巣静脈内に増殖し、大静脈進展をきたし右心不全により死亡する事もある稀な腫瘍である。今回CTにて胸腺腫と共にintravenous leiomyomatosisと診断され治療した症例を経験したので報告する。

症例：2経妊2経産、70歳女性。既往歴：44歳虫垂炎にて虫垂切除。家族歴：特記すべき事項なし。現病歴：平成15年6月健康診断の胸部X線において異常陰影指摘され、精査目的にてCTを施行したところ前縦郭腫瘍および骨盤内腫瘍が認められた。そこで加療目的に当院外科入院となる。前縦郭腫瘍は境界明瞭、辺縁整。周囲臓器への浸潤はなく胸腺腫と診断された。更に下大静脈内に血栓と思われる病変を確認。画像上この病変は下大静脈を下方に進展し、右卵巣静脈を經由して骨盤内腫瘍にまで達していた。骨盤内腫瘍は画像により子宮筋腫と考えられたため当科紹介となる。内診、超音波検査を施行したところ萎縮した子宮底部に筋腫様の腫瘍を認めた。腫瘍マーカーはCA125：8U/ml、CA19-9：34U/ml、CEA：2.6ng/ml、AFP：2ng/mlといずれも正常範囲内であった。これより子宮筋腫の卵巣静脈内進展を強く疑った。7月16日胸腺全摘術、左縦郭胸膜合併切除、腹式子宮全摘術、両側付属器切除、卵巣静脈内腫瘍摘出術を施行、子宮筋腫の静脈内進展であることが確認された。病理組織検査により卵巣静脈内腫瘍はintravenous leiomyomatosisと確認された。免疫染色により平滑筋マーカー、エストロゲンレセプター、プロゲステロンレセプターは陽性、MIB-1、P53は陰性であった。この結果もこの腫瘍が悪性ではなく良性平滑筋腫瘍であることを示した。術後経過は順調にて7月25日退院となった。この症例につき文献的考察を加えて報告する。

子宮筋腫と間違えられたInflammatory Pseudotumorの一例

湘南鎌倉総合病院産婦人科¹⁾、放射線科²⁾
黄木 詩麗¹⁾、木幡 豊¹⁾、井上 裕美²⁾、安田 晶信³⁾

症例は17歳 未経妊 性交歴なし。過多月経を主訴として近医を受診し、子宮筋腫と診断され開腹子宮筋腫核出術を勧められた。しかし、子宮動脈塞栓術を希望して当院を受診した。

MRI上子宮筋腫と考え、相談のうえGn-RHagonist療法を6ヶ月施行後、腹腔鏡下核出術を行った。術中所見は白色、弾性硬の腫瘍であり、肉眼上子宮筋腫と判断した。両側付属器に異常所見はなかった。術後2日で経過良好であり退院し、過多月経が改善した。病理結果はInflammatory Pseudotumorだった。術後腹部CT等画像検査では、他臓器に腫瘍はなかった。Inflammatory Pseudotumorの再発はほとんどなく、予後がよいとされている。肺、腎臓などには報告があるが、子宮に発生したという報告は極まれであるため報告する。

子宮体部小細胞癌のMR画像と病理の対比

京都大学医学部放射線科学教室1)、同 病理学教室2)、同 産婦人科学教室3)
玉井 賢¹⁾、小山 貴¹⁾、木戸 晶¹⁾、梅岡 成章¹⁾、
藤原 俊孝¹⁾、小谷 泰一²⁾、藤井 信吾³⁾、富樫 かおり¹⁾

【目的】子宮体部発生の小細胞癌は極めて稀な腫瘍である。従来MRに関する報告はなく、その画像的特徴は知られていない。

今回我々はこの腫瘍に特徴的な画像所見を検討し、病理所見との対比を行った。

【対象・方法】1990年6月から2004年5月の間に、当院で手術が施行され、病理学的に小細胞癌と診断された4症例。

MRIの撮像は1.5T装置(GE社製SignaとSiemens社製Symphony)。T1強調像の矢状断像、T2強調像および造影T1強調像の矢状断像と水平断像を撮像。MR画像は2名の放射線科医がretrospectiveに、腫瘍の大きさ、進展範囲、腫瘍内の信号強度、筋層浸潤、頸管進展、子宮外病変およびリンパ節腫大の有無を評価。さらに病理所見との対比を行った。

【結果】全例、内腔にポリープ状に突出する大きな腫瘤を形成し、いずれも頸部に進展し、3例では膣および子宮傍結合織への進展を認めた。また2例では筋層内にびまん性かつ多結節状の腫瘍の浸潤が見られ、いずれも傍大動脈部まで断続的に著明なリンパ節腫大を伴っていた。信号強度に関しては、T1強調像ではいずれも低信号であるが、限局性に出血と思われる高信号を認めた。T2強調像では1例は著明な高信号、3例は不均一な低信号を認めた。造影後T1強調像ではいずれも不均一な増強効果を示した。1例では多発性の骨転移を認めた。病理所見では、いずれも核細胞質比の高い小型の小円形細胞の増殖がみられ、また出血と壊死が著明であった。2例では通常の種類内膜癌の組織が合併していた。3例で筋層内にびまん性、結節性に浸潤が認められた。最終的な臨床病期はそれぞれ、IIIa, IIIb, IIIc, IVbであった。

【結論】子宮体部発生的小細胞癌は、内腔にポリープ状に発育し、出血・壊死を反映した不均一な信号強度、不均一な造影効果を呈することが多い。筋層内のびまん性かつ多結節状の腫瘍浸潤や著明なリンパ節腫大は特徴的なMR所見の可能性がある。

子宮内膜clear cell cancerの一例

岐阜大学医学部放射線科1)、同産婦人科2)
真鍋 知子¹⁾、坂口 英樹²⁾、星博 昭¹⁾

症例は63歳女性。今年4月末より排尿困難が出現。5月より帯下の増加、少量の不正性器出血を認め近医を受診。細胞診にて体部のclear cell cancerの診断となった。MRIでは子宮体部から頸部にかけてT2WI子宮筋層とほぼ等信号で、中心部には壊死と思われる高信号領域を有する腫瘤を認めた。Gd造影では中心部の壊死部分以外は淡い増強効果を呈していた。子宮体部筋層の深層浸潤を呈し、腫瘤は頸部に達していた。頸部では後壁の頸部間質の消失を認め、Ⅱbと考えられた。卵巣には異常を認めなかった。

子宮体部clear cell cancerは子宮体癌の約4%を占めるといわれている。ほとんどが閉経後に発生し、adenocarcinomaに比べると予後は悪い。特に重要な予後因子としては筋層浸潤、脈管浸潤が挙げられている。しかし、その反面、卵巣、子宮体部、子宮頸部それぞれの発生部位で比較すると子宮体部発生のclear cell cancerの予後が最もよいとされている。

母体のdiethylstilbestrol (DES)により女兒に子宮頸部・膣部にclear cell cancerを生じることが知られているが、体部のclear cell cancerではGESとの関係は明らかではなく、今回の症例でもDES暴露はなかった。

子宮腺筋症より発生したと考えられる子宮内膜癌の1例

浜松医科大学産婦人科学教室

田中 晶、大井 豪一、加賀 俊章、和田 久恵、
谷口 千津子、茂庭 将彦、小林 浩、金山 尚裕

閉経後に大量の性器出血をきたし、術前診断に苦慮した子宮内膜癌の1例を経験したので報告する。

症例は52歳、3経妊0経産、初経15歳、閉経50歳。既往歴として42歳時に子宮筋腫と診断され、GnRHアナログ療法が行われている。今回、平成16年4月17日より不正性器出血あり、出血量の増大を自覚したため、4月26日近医受診。同日精査及び治療目的にて当院受診となる。初診時、子宮は超手拳大、外子宮口より持続的な出血を認め、血液検査により、Hb 7.1g/dlと正球性正色素性貧血を認めたため、同日入院となる。入院後、子宮内膜組織診は陰性、CA125などの腫瘍マーカーも陰性であった。CTおよびMRIによる画像診断により子宮底部右側の腫瘍が指摘され、子宮内腔に血液の貯留が認められた。ただちに出血のコントロールおよび貧血の改善のための治療が行われた。6月2日開腹術を施行。腫瘍は子宮を破り、虫垂、回腸、および直腸を巻き込み、一塊となっていた。そこで単純子宮全摘術＋両側付属器摘出＋虫垂切除＋骨盤内リンパ節生検を実施した。肉眼的には腫瘍と子宮内膜の間に連続性は認めなかった。術後の病理診断で類内膜腺癌、G1、子宮体癌3a期と診断された。組織学的に子宮内膜は萎縮しており、腫瘍との連続性がないことより、子宮腺筋症組織より発生した子宮内膜癌と考えられる。

子宮癌肉腫のMR画像と病理の対比

東海大学医学部基盤診療学系画像診断学1)、
京都大学医学部放射線医学教室2)、
同 病理学教室3)、同 産婦人科学教室4)

山下 詠子¹⁾、小山 貴²⁾、小谷 泰一³⁾、木戸 晶²⁾、梅岡 成章²⁾、
藤原 俊孝²⁾、藤井 信吾⁴⁾、今井 裕¹⁾、富樫 かおり²⁾

【目的】子宮の癌肉腫は体部に発生する稀な高悪性度の腫瘍であり、その特徴的な画像所見を検討し、画像と病理所見を対比することを目的とした。

【対象および方法】対象は京都大学病院で病理学的に癌肉腫と診断された17症例。使用装置は1.5T GE社製Signa及びSiemens社製Symphony。T1強調像とT2強調像は全例、造影T1強調像は12例で撮像された。MR画像は2名の放射線科医がretrospectiveに検討。腫瘍の大きさ、進展様式、内部信号の性状。病理組織では腫瘍内の出血と壊死を再評価し、肉腫成分の割合により一部分(1/3以下)、中程度(1/3から2/3)、大部分(2/3以上)に分類。以上のMR画像と病理所見の結果を対比。

【結果】MR画像では、8例が頸管への腫瘍の陥入を伴うpolypoid mass(いずれも10cm以上)、9例は子宮内腔の限局的な腫瘍(6cm以下)として認められた。T2強調像では4例が均一な筋層より軽度の高信号、13例が不均一な高信号を示した。T1強調像ではいずれも低信号であるが、9例で一部に高信号を呈し、これらの症例にはT2強調像で著明な低信号の存在が認められた。造影後T1強調像では全例、不均一な造影効果を呈した。病理との比較では、T1強調像での高信号を含むものは、いずれも病理において出血と壊死が著明な症例に一致。肉腫成分が部分的な症例(n=6)では、腫瘍の大きさは 54.2 ± 36.3 mm、1例(18%)のみT1強調像で高信号を認めた。中等度(n=4)では大きさは 77.9 ± 24.7 mm、2例(50%)にT1強調像で高信号、大部分(n=7)の大きさは 97.4 ± 58.3 mm、6例(86%)にT1強調像で高信号が認められた。

【結論】子宮癌肉腫においてはpolypoidに内腔に突出し、T2強調像では不均一な高信号、不均一な造影効果を呈することが多い。病理で肉腫成分が増えるにつれて、腫瘍は大きく、内部にT1強調像で高信号、T2強調像で著明な低信号の出血壊死を呈する傾向が認められた。これらのMRI所見は病理学的な悪性度を反映すると思われる。

さらに肉腫成分の少ないものは出血壊死の少ない内膜病変を形成し、一方、肉腫成分の多いものは、内腔に出血、壊死を含む大きなpolypoid massを形成する傾向も認めた。

術前の画像診断で卵巣腫瘍との鑑別を要した子宮後壁より発生したmalignant mix mesonephric tumor (MMMT) with cystic differentiationの一例

福井大学医学部 産婦人科1)、病理2)、国立福井病院婦人科3)
吉田 好雄¹⁾、辻隆 博³⁾、黒川 哲司¹⁾、今村 好章²⁾、小辻 文和¹⁾

【はじめに】Pratらは2004年Am J Surg Patholに5例の極めて稀なmalignant mix mesonephric tumors(MMMTs)の症例を報告した。今回、術前の画像診断で卵巣腫瘍との鑑別を要し、免疫組織学的検討により子宮後壁より発生したMMMT withcystic differentiationと診断した症例を報告する。

【症例】68歳、50歳閉経。平成16年3月頃より下腹部膨満感を自覚し婦人科受診。超音波で15cm大の嚢胞状腫瘍を骨盤腔内に認めた。血算・生化・腫瘍マーカーはすべて正常範囲内。子宮頸・内膜細胞診では異常なかった。

【画像診断】MRIで、T1造影で強く造影効果のある、15cm大の肥厚した隔壁と一部乳頭状隆起を有する嚢胞状腫瘍を骨盤腔内に認めた。腹水は認められなかった。

【肉眼所見】摘出子宮は重量1023g、大きさ直径15cm大の嚢胞が左子宮筋層内に存在した。内腔には、約900mlの黄色調の液体が存在した。内腔壁は表面不整で、一部は黄色調に変性し、また一部は壊死状に濃褐色を呈する隆起状病変を認めた。子宮内腔や頸部には病変は存在しなかった。

【組織学的所見】腫瘍内腔壁は、一層の異型性のある円柱状細胞で被覆された分化度の低い腺癌と肉腫より構成されていた。腺癌組織は異型性の強い細胞の中に、多くの核分裂像を認め、一部内腔にエオジン好性の物質が認められた。肉腫組織は子宮内膜間質肉腫であった。一部に中腎管の過形成を呈する所見を認めた。免疫組織学検討では、腺癌組織はCD10、CAM5.2、AE1/3、CK1がそれぞれdiffuseに陽性、EMA、Vimentinがfocalに陽性、CK7、CK20は陰性であった。また腫瘍内腔壁の一層の異型性のある円柱状細胞も同様の所見であった。中腎管の過形成を呈する部位はCK7もdiffuseに陽性であった。

【まとめ】腺癌組織において、中腎管由来に特異的なCD10がdiffuseに陽性であったこと、一部に中腎管の過形成を呈する所見を認めること、さらに内頸部粘膜と連絡がないこと、DESの暴露がないことより、巨大なcystを形成したMMMTと診断した。

【結論】術前の画像診断で卵巣腫瘍との鑑別を要する巨大なcystを子宮側壁に形成した、CD10染色が診断に有用であったきわめて稀なMMMTを経験した。

子宮内腔にポリープ状に突出したadenomyotic cystの1例

佐久総合病院放射線科¹⁾、信州大学医学部放射線医学教室²⁾、
飯田市立病院産婦人科³⁾、同 臨床病理科⁴⁾

大彌 歩¹⁾、藤永 康成²⁾、渡辺 智文¹⁾、植田 瑞穂¹⁾、
山崎 輝行³⁾、伊藤 信夫⁴⁾、角谷 眞澄²⁾

51歳女性。子宮筋腫の精査目的にて来院。子宮内膜細胞診でClass V。MRI T2強調像で、子宮筋層内に腫瘤状の低信号病変を認め、内部に不均一な高信号域を伴っていた。病変は筋層から子宮内腔へポリープ状に突出しており、長径3cm大の嚢胞成分を伴っていた。嚢胞成分はT1強調像及びT2強調像で高信号を呈し、腫瘍内出血を疑った。また、T2強調像で嚢胞性分の辺縁に低信号帯を認めた。画像所見及び子宮内膜細胞診の結果から子宮腺筋症に合併した悪性腫瘍を疑い単純子宮全摘術及び両側付属器摘出術が施行された。切除標本上、子宮内腔にポリープ状に突出する病変を認め、内部血性の嚢胞成分を認めた。病理標本では嚢胞内壁は内膜腺組織により裏打ちされ、周囲に異所性の筋組織の増生を認めた。同様の病変が内膜下から筋層に連続して認められ子宮腺筋症と診断された。子宮筋層の病変部では筋組織の密度はまばらで浮腫が認められる部分があり、T2強調像にて子宮筋層内に不均一に高信号を呈した部位に一致すると考えられた。嚢胞成分周囲のT2強調像での低信号帯は、術前ヘモジデリンの沈着の可能性も考えられたが、retrospectiveにはadenomyotic cystのMRI所見の特徴として挙げられるjunctional zone様の所見と考えられた。術後、子宮内膜細胞診の再検討が行われ、悪性所見はなく過大評価であったことが判明した。子宮腺筋症ではまれに5mmより大きな内部血性の嚢胞性病変を形成し、adenomyotic cystと呼ばれる。adenomyotic cystの中でも子宮内腔に突出するものはまれであり、文献的考察を加えて報告する。

画像診断からみた子宮Cirroid aneurysmの臨床像

藤田保健衛生大学産婦人科学教室¹⁾、藤田保健衛生大学坂文種報徳會病院産婦人科²⁾
小澤 尚美¹⁾、関谷 隆夫¹⁾、長谷川 清志¹⁾、丹羽 邦明²⁾、
中沢 和美²⁾、廣田 穰¹⁾、宇田川 康博¹⁾

【目的】子宮Cirroid aneurysmは、子宮筋層内に存在する先天性または後天性の動静脈吻合である。臨床的には、下腹痛や腰痛、さらに月経時や子宮内操作の際に大量出血をきたす極めて稀な疾患とされてきた。今回は、画像診断を中心に本症の臨床病理学的な再検討を行った。

【方法】①婦人科集団検診を受診した1100例(A群)と、下腹痛や腰痛を主訴に外来を受診し、本症と診断された10例(B群)を対象とした。②全例に子宮疾患の超音波検査の意義を、必要な例ではMRangiography(以下MRA)や組織検査に関するインフォームドコンセントを行った。③A群では、超音波経膈走査Bmode法(周波数5.0~7.5MHz)で子宮縦断面像と環状断面像を観察し、筋層内に直径3mm以上の複数の血管像を認めた例を本症と診断した。B群では、Bmode法とドプラ法で子宮血流像を描写し、可能な例には骨盤MRAを施行した。④全例の年齢、妊娠分娩歴、症状、末梢血液検査、画像所見から臨床像を、子宮摘出例では組織像も検討した。

【成績】①A群での本症の頻度は5.6%(61/1100)で、このうち閉経後が47.5%(29/61)を占め、経妊回数は 3.1 ± 1.2 回、経産回数は 2.3 ± 0.8 回であった、症状は下腹痛または腰痛が4.9%(3/61)、月経痛が20.0%(20/61)で、末梢血液検査所見は、その他の群と差がなかった。(P>0.1) ②B群ではドプラ法で拡張血管内に流速不定の血流像を、③MRAでも子宮筋層に動脈相とほぼ同時に異常血流像を認め、④手術例の組織検査でも拡張した異常血管を認めた。

【結論】①子宮Cirroid aneurysmは婦人科集団検診を受診した女性の約5%に存在したが、症状に乏しい潜在例が多かった。②診断法として超音波検査やMRAが有用であった。③今後、画像診断基準や治療法の選択をはじめ、手術例における病理学的検討も必要と考えられる。

卵巣癌再発診断におけるFDG-PETの有用性に関する検討

北海道大学医学部産婦人科

蝦名 康彦、小林 範子、藤堂 幸治、武田 真人、

渡利 英道、工藤 正尊、山本 律、水上 尚典、櫻木 範明

【目的】卵巣癌治療後に、CA125が上昇してもCTで再発を特定できず管理に苦慮することがある。そこで卵巣癌再発診断におけるPETの有用性について、CT、CA125と比較検討する。

【方法】手術・化学療法後の卵巣癌51例を対象として、PET、CT、CA125測定を同時期に行なった。再発の確定診断は、病理組織検査または経過観察にて行った。

【成績】(1) 24例を再発と診断した。再発診断に関するPET/CT/CA125の感度は96/75/75%、特異度は96/82/96%、正診率は96/78/86%であった。(2) 2種の検査を組み合わせた場合、PET+CA125が感度100%/特異度92%/正診率96%と成績が最も良かった。(3) CT(-)、CA125(+)、PET(+)の症例は4例あり、いずれも腹膜、腸管表面や肝円蓋部などの播種性再発と診断し化学療法を追加した。(4) 孤立性再発と診断した9例に対して、腫瘍摘出術を行い得た。

【結論】卵巣癌再発診断には、PETが単独では最も良い成績であった。理想的にはCA125、PETを組み合わせ再発の有無を検索し、疑い症例にはCTで部位の特定を行うのが望ましい。それにより腫瘤病変の良悪性の鑑別のみならず、再発巣の孤発性・多発性の診断が容易となり、腫瘍摘出術・化学療法追加の選択が早期に行える可能性が示唆された。

画像診断にて単房嚢胞性腫瘤として認めた顆粒膜細胞腫の2例

信州大学医学部産科婦人科学教室

近藤 沙織、伊東 和子、村中 愛、近藤 壮、大平 哲史、
岡 賢二、堀内 晶子、加藤 清、小西 郁生

顆粒膜細胞腫の多くは充実性部分が主体の腫瘤を形成するため、大部分嚢胞性の腫瘤では術前診断が困難なことが多い。以前我々は、本学会で多房嚢胞性腫瘤像を呈した顆粒膜細胞腫の2例を報告した。今回我々は、画像診断にて単房嚢胞性腫瘤として認めた顆粒膜細胞腫の2例を経験した。

症例1は59歳、3回経妊2回経産、閉経54歳である。2002年5月、下腹部痛を主訴に受診した。超音波検査およびMRI検査にて径6cmの単房嚢胞性卵巣嚢腫を認め、内部は血性の像を呈するも充実性部分は明らかではなく、経過観察とした。8月、嚢胞内部にわずかに充実性部分を認め、血中腫瘍マーカーはCA125、CA19-9、CEA、SCC、AFPのすべて正常範囲内であったが、血中E2は36.7pg/mlと軽度上昇していた。形態は典型的ではないが顆粒膜細胞腫を疑い11月開腹術を施行した。右卵巣腫瘍で、内部は漿液性血性、一部充実部分を認め、病理組織診で顆粒膜細胞腫であった。

症例2は57歳、2回経妊2回経産、閉経53歳である。2002年6月、婦人科検診の超音波検査にて径3cmの単房嚢胞性卵巣嚢腫を指摘され、以後経過観察されていた。2003年10月腫瘤内部に充実性部分を認め、当科に紹介となった。血中腫瘍マーカーは正常範囲内であったが、血中E2は37.9pg/mlと軽度上昇していた。MRIで径4cmの左卵巣嚢胞性腫瘤を認め、内部は血性の像を呈し、わずかに充実性部分を認めた。2003年11月卵巣顆粒膜細胞腫を疑い開腹術を施行した。左卵巣腫瘍であり、顆粒膜細胞腫であった。

以上より、卵巣顆粒膜細胞腫は内部に出血を伴う単房嚢胞性腫瘤像を呈する場合があります。充実性、多房嚢胞性、単房嚢胞性と多彩な腫瘤像を呈しうる腫瘍であると考えた。

術後23年目に再発した顆粒膜細胞腫の一例

鳥取大学医学部放射線科
藤井 進也 木下 俊文 小川 敏英

症例は61歳、女性。38歳時に卵巣腫瘍の手術歴がある。

高脂血症にて近医加療中に超音波検査を施行され、肝右葉と右腎臓に接する腫瘤を認めたため、当院消化器内科紹介受診となった。

CTにてMorison窩を中心に直径6cmの不整形腫瘤を認め、肝右葉の外側を回り込むように頭側へ進展していた。内部は不均一な低吸収を呈し、所々に出血を思わせるような高吸収域が見られ、不均一な造影増強効果を呈していた。腫瘤により、右腎臓は内腹側に強く偏位していた。また、同様の性状を呈する結節を右横隔膜下や骨盤腔左側に認めた。MRIでは腫瘤はT1強調像にて低信号を主体とし、内部に腫瘍内出血を示唆する高信号域を認めた。T2強調像ではやや低信号を呈し、嚢胞を示唆する小さな高信号域を多数認め、不均一な造影増強効果がみられた。骨盤腔左側の結節も同様の性状を示していた。特徴的な進展形式から卵巣腫瘍の再発と考えた。

手術が施行され、肝下面と腹壁に易出血性のもろい白色調の結節を認めた。小腸にも同様の白色調の結節を数個認めた。

病理組織学的所見では、類円形～短紡錘型の核を有する腫瘍細胞が充実性～索状に増生し、核には特徴的なコーヒー豆様の核溝がみられ、核分裂像が散見され、卵巣の顆粒膜細胞腫の所見であった。23年前の初回手術時の卵巣腫瘍と同じ組織像であることを当時の標本にて確認し、その再発、転移と診断された。

顆粒膜細胞腫は全卵巣腫瘍の1～2%を占める比較的稀な腫瘍である。卵巣腫瘍取扱い規約では境界悪性に分類されているが、最近はより悪性に近い腫瘍として認識されており、進行例では卵巣癌に準じた治療が行われるようになってきている。

臨床上の特徴として晩期再発の頻度が高いことが挙げられており、再発時の平均経過年数は診断後4～6年とされており、約2割の症例は10年以上経過してから再発するとの報告があり、本症例のように、20年以上経て再発する症例も散見される。

本症例では画像所見にて、その進展形式から卵巣腫瘍の再発として矛盾しないと考えたが、腫瘤内に出血や嚢胞を含み、顆粒膜細胞腫と診断可能であったと思われる。過去10年以上前であっても、卵巣腫瘍の既往がある場合には、顆粒膜細胞腫の可能性も念頭に置いて診断をする必要があると思われた。

閉経後に発生した卵巣原発Yolk sac tumorの一例

信州大学医学部放射線科1)、同 産科婦人科2)

井上 純子¹⁾、藤永 康成¹⁾、山田 哲¹⁾、松下 剛¹⁾、平瀬 雄一¹⁾、角谷 眞澄¹⁾、
花岡 由里子²⁾、近藤 理絵²⁾、井吹 ゆき²⁾、伊東 和子²⁾、加藤 清²⁾、小西 郁生²⁾

57歳女性、未経妊。52歳時に閉経。婦人科受診歴なし。2003年3月より下腹部の膨満感を自覚し、4月より少量の性器出血が出現、近医産婦人科を受診。MRI所見上、骨盤内に12cm大の単房性嚢胞性腫瘤を認め、左側壁には充実成分を伴っていた。試験開腹を施行したが、検体不良で病理組織学的に確定診断を得られなかった。CA125、CA19-9は高値を示し、臨床的に卵巣癌の診断で化学療法TJ療法4クール、CAP療法2クール施行した。経過中、腹部超音波検査で肝転移、リンパ節転移が疑われた。腫瘍マーカーの改善も乏しく病勢のコントロールが困難であり、精査加療の目的で当院産婦人科紹介となった。当院初診時のCA125、CA19-9は高値であり、特にAFPは著明な高値を示した。当院MRI所見上、骨盤内の腫瘤は多房性嚢胞性腫瘤に変化し、約20cm大に増大。周囲には播種巣と思われる結節性病変が散見された。嚢胞の左側壁の充実成分も増大していた。各房内の信号強度もT1強調像にて高信号に変化し、出血が疑われた。正常卵巣は両側ともに同定困難であった。画像上は卵巣由来の明細胞癌が疑われ、開腹術が施行された。腹膜を開けると同時に、大量の褐色淡血性の腹水が流出。骨盤内には凹凸不整な小児頭大の充実成分が認められ、腹膜およびS状結腸、直腸と強固に癒着していた。腫瘤は左卵巣原発であり、右付属器および子宮には異常を認めなかった。充実成分は非常に脆く、剥離中に一部破綻した。腫瘤左側は非常に強固な癒着があり、腫瘍の一部は残存した。また腹壁および腹腔内の播種と肝表に露出する転移巣を認め、左付属器摘出術、大網切除術を施行した。肉眼所見上、摘出された腫瘤の表面は黄色、褐色の入り混じった色調で、断面は白色調の領域の他、広範に出血や壊死を伴っており、多彩な所見であった。病理組織学的には、白色調の部分は弱拡大像にて細胞が網目状、乳頭状に増殖しており、強拡大像にてSchiller-Duval bodyが散見された。また、免疫染色にてAFPが陽性であり、yolk sac tumorと診断された。術後、残存した原発腫瘍、播種巣、肝転移の縮小を目的にBEP療法を開始し、腫瘍マーカーの低下が見られ、肝転移、播種巣の縮小傾向が認められた。現在入院中であり、BEP療法を継続中である。

卵巢原発扁平上皮癌の一例

天理よろづ相談所病院放射線部診断部門1)、
同 放射線部MR部門2)、同 産婦人科3)、同 病理4)
神山 久信¹⁾、今岡 いずみ²⁾、林 貴史²⁾、
松尾 導昌²⁾、林 道治³⁾、本庄 源⁴⁾、小橋 陽一郎⁴⁾

卵巢原発扁平上皮癌は稀な腫瘍で卵巢癌取り扱い規約上「H. 起源不明の腫瘍」に分類されている。卵巢の扁平上皮癌は大部分が奇形腫やブレンナー腫瘍から発生するといわれており、他の腫瘍成分の合併をみないことが診断の条件となる。

今回、病理組織学的に他の腫瘍成分の合併がみられず、卵巢原発扁平上皮癌とされた一例を経験したので画像所見を中心に報告する。

症例は、46歳女性。経妊2回経産2回。

主訴は腹痛。1ヶ月前より腹痛が出現し、近医を受診、子宮筋腫と診断された。しかし疼痛が強くなり翌月に当院産婦人科入院となった。

血液生化学検査ではLDHが549IU/lと上昇しており、腫瘍マーカーはNSEが79ng/ml、CEAが419ng/mlと上昇していた。当院で施行された骨盤部MRIでは骨盤腔内に子宮左側に接するように11×11×8cm大の巨大腫瘤を認めた。T2強調画像で低信号が主体で内部に高信号が不均一に混在していた。ダイナミック造影T1強調画像の早期相では子宮筋層よりも増強効果が弱く、経時的に全体が不均一に造影されるような増強パターンであり充実性腫瘍と考えられた。右卵巢の同定可能であったが、左側は不明であった。骨盤内腫瘤と子宮筋層とは密に接するものの栄養血管からは子宮由来と断定する根拠はなかった。また左外腸骨領域にリンパ節腫大があり、左仙腸関節に転移性骨腫瘍を疑う異常信号域を認めた。MRI上は、子宮平滑筋肉腫や転移性卵巢腫瘍の子宮浸潤などの鑑別疾患が考えられた。

同月にAT+BSOが施行された。骨盤内腫瘍は左卵巢由来であり、腫瘍により直腸および左後腹膜に強固に癒着しており、ダグラス窩は閉鎖の状態であった。腫瘍断面は黄白色で、内部に一部出血がみられた。組織学的には中～低分化の扁平上皮の増生であり、強い壊死を伴っていた。腫瘍病変は一様で奇形腫やブレンナー腫瘍の成分は確認できず、卵巢原発扁平上皮癌と診断された。

その後、腹膜播種、脳転移、皮膚転移、肝転移、副腎転移などが出現し、手術4ヶ月後に永眠された。

卵巢原発扁平上皮癌の画像所見の報告は少ない。本症例では子宮浸潤・転移性腫瘍を伴った充実性の腫瘍としてみられた。

卵巢表層発生のserous cystadenocarcinomaの一例

兵庫医科大学 中央医療画像部門¹⁾、同 中央放射線部²⁾、
同 放射線科³⁾、同 産婦人科⁴⁾、大隈病院 放射線科⁵⁾
山野 理子¹⁾、安藤 久美子²⁾、小川 理世³⁾、阿知波 佐千子³⁾、
福田 有子³⁾、中尾 宣夫³⁾、小笠原 利忠⁴⁾、入江 美和⁵⁾

卵巢発生の漿液性腫瘍は嚢胞形成型、表在増殖型の形態を示す。今回若年発生の表在増殖型の漿液性嚢胞状腺癌を経験したのでそのMRI画像、肉眼的および病理学的所見を中心に若干の文献的考察を加えて報告する。

症例は19歳女性、主訴は腹痛。家族歴・既往歴に特記すべきことなし。平成15年7月に卵巢腫瘍疑いにて当院婦人科紹介受診、その一ヶ月前に急性腹症で他院に入院歴があった。当院入院直前にも腹痛が出現し、緊急入院となっている。血液・生化学検査所見に異常なく、腫瘍マーカーはCA125 622U/ml、CA19-9154U/mlと上昇していた。他院でのMRではDouglas窩をうめつくすようにT2強調画像で高輝度、T1強調画像で低輝度から淡い高輝度が混在した病変が広がっていた。内部には網目状のT2強調画像で低輝度の索状構造物が存在し、造影では不均一な比較的強い増強効果が見られた。子宮の右頭側に6cm大の嚢胞性病変が認められたが、左卵巢は上記の病変内に正常大で存在しているように思われた。子宮には著変なかった。入院後の造影CT上は腹膜には明らかな病変はなかった。卵巢腫瘍が疑われ手術が施行された。開腹時所見では左右卵巢の約2/3の外側に5mm-12mmの嚢胞状の腫瘍が集簇し、卵巢表面を覆う様に骨盤内腔に発育していた。大網に一ヶ所の転移巣が疑われ、両側卵巢腫瘍摘出、卵巢部分切除術、大網切除術が施行された。組織学的には卵巢表層発生のserous cystadenocarcinoma, stage III bと診断された。CDDPの腹腔内投与とCBDLAの全身投与後、平成15年12月second look opeが施行された。左右卵巢表面に1mmから数mm大の腫瘍が存在したため同部を切除、腹腔内、ダグラス窩、S状結腸表面に小水疱様病変が認められこれらを切除した。さらに腹部・骨盤リンパ節郭清を行った。組織診断でダグラス窩腫瘍、傍大動脈リンパ節、右閉鎖リンパ節に転移がみられた。その後数回の化学療法を繰り返し、現在腫瘍マーカーはほぼ正常範囲まで低下し、MRI上も明らかな再発所見を認めていない。

卵巣未熟奇形腫の術前MRI画像診断

大阪市立大学大学院 放射線医学¹⁾、女性病態医学²⁾
北岡 裕也¹⁾、本田 謙一²⁾、梶谷 耕二²⁾、三杉 史子²⁾、尾崎 宏治²⁾、
西田 典史¹⁾、羽室 雅夫¹⁾、市村 友季²⁾、角 俊幸²⁾、金岡 靖²⁾、石河 修²⁾

過去5年間に術前MRI検査をおこなった卵巣未熟奇形腫の4症例と過去17ヶ月に術前MRI検査をおこなった40歳未満の卵巣成熟奇形腫30症例のMRI画像を比較評価した。卵巣未熟奇形腫の4症例は年齢が17歳から25歳で、成熟奇形腫30症例は年齢19歳ないし39歳であった。卵巣未熟奇形腫の特徴的所見として4症例中3症例において微細のう胞または点状信号を呈する充実性部分が認められたが、他の1症例では卵巣未熟奇形腫の組織部分が少なく検出できなかったと考えられた。また卵巣未熟奇形腫の充実性部分にはT1強調画像で高信号で脂肪抑制をうける脂肪成分も全例で認められた。

卵巣未熟奇形腫の4症例のう胞の数は2個ないし10個(6.25±3.30個)と成熟奇形腫の場合1.68±0.94個(平均値±標準偏差)に比較して有意に多く、う胞の最大直径は7.6cmないし23cm(14.05±6.46cm)と卵巣成熟奇形腫の場合の6.57±3.23cm(平均値±標準偏差)に比較して有意に大きかった。腫瘍の断面積中に占める充実性部分の断面積も最大5%ないし12%(7.00±3.37%)で卵巣成熟奇形腫の場合の2.06±0.83%(平均値±標準偏差)と比較して有意に大きかった。卵巣未熟奇形腫の4症例の全症例で、T1強調画像で低信号、T2強調画像で高信号を示す漿液性成分が主体と推定される液体が含まれていたのに対し、卵巣成熟奇形腫では30症例中28症例で、T1強調画像で高信号、T2強調画像で高信号を示す脂肪成分が主体と推定される液体が含まれていた。成熟奇形腫では全症例で皮膚または皮膚の付属器が含まれ、骨または軟骨は30症例中8症例、成熟神経組織も30症例中12症例で認められたが、絨毛円柱上皮組織は30症例中3症例、分泌腺は30症例中4症例、脈絡叢は30症例中3症例のみで認められた。卵巣未熟奇形腫の4症例の病理組織検査では全症例で皮膚または皮膚の付属器と成熟神経組織および未熟神経組織が含まれていた他、骨または軟骨が4症例中3症例、絨毛円柱上皮組織が4症例中3症例、分泌腺が4症例中2症例、脈絡叢が2症例中2症例で認められ、成熟奇形腫に比較して腫瘍内により多様な組織が含まれ、また神経組織がより大きな断面積を占めている傾向がみられた。

卵巣と消化管の穿通による卵巣膿瘍の3例

医真会八尾総合病院放射線科1)、奈良県立医科大学放射線科2)

小野田 結¹⁾、武輪 恵²⁾、廣橋 伸治²⁾、岡田 博司²⁾、

中島 祐子²⁾、高濱 潤子²⁾、伊藤 高広²⁾、本田 伸行¹⁾、吉川 公彦²⁾

卵巣・卵管膿瘍は通常逆行性感染で発症する。今回我々は消化管との穿通により発生し、CT上卵巣内に空気濃度を含む、特徴的な形態を示した卵巣膿瘍の3例を経験したので若干の文献的考察を含めて報告する。

症例1：50歳女性。腸管Behcet病で入院中、突然の右下腹部痛と発熱が出現した。CTでは、子宮の右背側に径9cm大の類円形腫瘤が存在し、被膜は一部破綻し、腹側では回腸と接していた。腫瘤内部には空気・水濃度が混在し、腹水とfree airを伴っていた。回腸の卵巣への穿通による卵巣膿瘍形成及び破裂を疑い、緊急手術により確認された。術中、他の部位にも回腸・回腸瘻及び回腸と子宮底部の穿通を認めた。穿通部の回腸には潰瘍形成を認め、病理組織学的には右卵巣・卵管壁に炎症細胞の浸潤、肉芽形成がみられ、腸管Behcet病の回腸潰瘍穿通による卵巣膿瘍と考えて矛盾しない所見であった。

症例2：59歳、女性。持続する下腹部痛と発熱を主訴に来院。CTでは骨盤内に長径9.5cm大の空気・水濃度が混在する類円形腫瘤を認め、全周性に壁肥厚したS状結腸と接し、周囲脂肪織の混濁と液体貯留を伴っていた。S状結腸の腫瘍もしくは炎症性疾患による限局性の穿孔から生じた膿瘍や右付属器との癒着・穿孔を疑い、緊急手術が施行された。骨盤内にはS状結腸及び直腸と癒着した右卵巣腫瘍を認め、癒着部に瘻孔が存在し、腹腔内へ膿汁が漏出していた。病理組織学的には悪性転化を示す卵巣成熟嚢胞性奇形腫がS状結腸に浸潤・穿孔し、膿瘍形成した状態と診断された。

症例3：47歳、女性。2ヵ月来の腹痛、体重減少を主訴に受診。骨盤内正中に径13cm大の類円形腫瘤を認め、被膜は一部で破綻し、小腸との連続を認めた。腫瘤内部には空気・水濃度が混在し、腹水を伴っていた。卵巣腫瘍の小腸への浸潤・穿通による卵巣膿瘍形成及び破裂を疑い、緊急手術により確認された。病理組織学的には右卵巣の漿液性乳頭状腺癌の腹膜播種、小腸浸潤、卵管浸潤と診断された。

消化管と卵巣(あるいは卵巣嚢胞性腫瘤)が穿通し、卵巣に膿瘍を形成する例は稀であり、術前診断は容易でないが、CTで骨盤内に空気濃度を含む類円形腫瘤が消化管と接する所見を認めた場合、卵巣膿瘍を念頭におく必要性が示唆された。

骨盤内感染症における拡散強調画像の有用性

聖路加国際病院 放射線科1)、西台クリニック2)
田村 綾子¹⁾、不破 相勲¹⁾、松尾 義朋²⁾

目的：骨盤内感染症(PID)における拡散強調画像(DWI)の有用性を検討する。

対象：臨床症状からPIDが疑われ、急性期にMRI検査が施行された6症例(36～48歳、平均41歳)。

方法：当院における骨盤部ルーチン撮像に加え、DWI(b factor=1000)の撮像を追加した。MRI所見は2名の放射線科医によりretrospectiveに検討し、臨床経過および病理所見と比較検討した。

結果：全症例においてDWIで著明な高信号病変が描出され、膿性の液体貯留と考えた。4例において、付属器領域に、辺縁不整な多房性嚢胞性構造、あるいはソーセージ状に拡張した管腔構造があり、DWIで著明な高信号を示した。

Tubo-ovarian abscess と考えた。3例で抗生剤による保存的治療の後に手術が行なわれ、卵巣卵管周囲の炎症が確認された。1例は、抗生剤による保存的治療で改善した。また、手術が行なわれた3例中の1例において、抗生剤による保存的治療の前後で、MRI検査が施行され、膿瘍と思われるDWIにおける高信号病変の消失が確認された。1例ではダグラス窩の液体貯留がDWIで著明な高信号を示し、膿瘍と考えられた。手術所見にてダグラス窩膿瘍が確認された。子宮筋腫核出術後に発熱の見られた1例において、腹壁から子宮前壁の術創部に沿って腫瘍状病変がみられ、DWIで著明な高信号を示した。創部感染と膿瘍形成と診断した。保存的治療で改善した。

結語：DWIは、多彩な画像所見を呈する骨盤内感染症において、膿瘍の存在および局在を的確に描出し、病態の把握および治療方針決定、治療後の経過観察に有用と考えられた。

Diffusion Weighted MRI が精巣同定に有効であった Mixed Gonadal Dysgenesis の一例

京都大学放射線医学教室1)、同産婦人科教室2)
梅岡 成章¹⁾、小山 貴¹⁾、玉井 賢¹⁾、木戸 晶¹⁾、
藤原 俊孝¹⁾、福原 健²⁾、藤井 信吾²⁾、富樫 かおり¹⁾

症例は22歳。原発性無月経を主訴に原因検索目的にて当院来院。視診上、外陰は正常。直腸診では子宮および付属器を触れない。経直腸超音波検査でも子宮の同定は困難であったため、精査目的でMRIを施行。通常のT2強調像では、子宮は著明な萎縮が認められたが、性腺の同定は困難であった。性腺の同定を目的として拡散強調画像(MPG 3軸、b factor=0、1000sec/mm²、TR/TE=4400/99、matrix=512×256、slice thickness=5mm、gap 2.5mm、FOV=320)が追加され、両側単径管入口部に高信号を示す結節影が認められた。T2強調像では、拡散強調像の結節影に一致して高信号の病変が示唆されたが、病変の近傍を走行する小腸との判別が困難であり、T2強調像のみでの指摘は困難であった。腹腔鏡下両側付属器切除術を施行、性腺はMRIで認められた位置に認められた。右側は ovarian stroma cellが認められたが卵胞や上皮成分は認められなかった。一方、左側は萎縮の目立つ精巣組織が認められた。染色体検査では45X/46XYの性染色体モザイクパターンを示し、Mixed gonadal dysgenesis(MGD)と診断された。MGDは性腺が一側は精巣で、他側が線条生殖腺であり、内外生殖器が対称な形態を特徴とする。MGDの患者の半数以上が45X/46XYの染色体モザイク例である。MGDは性腺由来腫瘍の危険因子であり、性腺摘出術の適応となるため性腺の同定は臨床的に重要である。拡散強調画像にて性腺が高信号に描出される理由は不明であるが、通常の超音波検査およびMRI検索で性腺の指摘が困難な症例においても、拡散強調画像が今後相補的な役割を担う可能性があると思われる。

脂肪を含み興味深い画像・病理所見を呈した腔間葉系腫瘍の1例

兵庫県立成人病センター 放射線科¹⁾、婦人科²⁾、病理部³⁾
三宅 基隆¹⁾、門澤 秀一¹⁾、濱中 章洋¹⁾、渡辺 裕一¹⁾、元原 智文¹⁾、
足立 秀治¹⁾、浅原 彩子²⁾、西村 隆一郎²⁾、埴岡 啓介³⁾

症例は42歳女性。1ヶ月前、他院MRIにて骨盤内腫瘍を指摘されていた。軽度の膀胱圧迫感が出現したため精査目的に当院受診した。血液生化学的データでは、CEAが6.8 ng/mlと軽度上昇していた以外は特記すべき所見はなかった。MRIにて、腔右前壁から内腔にポリープ状に突出する40×65mm大の腫瘍を認めた。また腫瘍は腔外へ連続して進展しており、膀胱右側から右恥骨背側の脂肪組織内へ分葉状に増大していた。膀胱や内閉鎖筋に接していたが、明らかな浸潤所見は認めなかった。子宮頸部や体部とは明らかに離れており腔由来の腫瘍と考えた。卵巣は画像上同定できなかった。T1強調像にて腫瘍辺縁域および中心部が高信号を呈し、脂肪抑制で信号低下を示したことから、脂肪を含む腫瘍と思われた。それ以外の領域は筋と同程度の等信号を呈した。T2強調像ではT1強調像で等信号を示した領域が不均一な高信号を呈した。ダイナミックMRIではとくにT1強調像で高信号を示した領域が早期相から増強効果を示し、遅延相でもっとも強く増強され、不均一で漸増性の増強パターンを示した。T1強調像で等信号、T2強調像で高信号を示した領域は増強効果が乏しかった。血管造影では腫瘍の圧排による血管の偏移がみられたが、あきらかな腫瘍血管増生や濃染を認めなかった。MRI所見から腔内外に広がる、脂肪を含有する間葉系腫瘍と考え、膀胱腔中隔あるいは腔壁由来の腫瘍で脂肪変性を有する平滑筋脂肪腫や脂肪肉腫を疑った。鑑別として血管粘液腫、血管筋脂肪腫を考えた。経腔生検にて平滑筋脂肪腫、血管筋脂肪腫などの良性腫瘍の可能性が示されたため、経腔的に核出術が施行された。肉眼所見では、薄い線維性被膜に全体が覆われた分葉状充実性腫瘍であり、全体的に浮腫状であった。鏡検では成熟脂肪組織、血管周囲の強い硬化を伴う血管増生、わずかな平滑筋から成る腫瘍であった。腔原発の良性間葉系腫瘍は比較的まれな腫瘍であり、平滑筋腫、横紋筋腫、血管粘液腫、血管筋脂肪腫などが知られている。HMB45免疫染色が陰性であり血管筋脂肪腫は考えにくく、平滑筋脂肪腫としても平滑筋量が少なく非典型的であった。組織型の確定は困難であったが、最終的に腔の過誤腫性病変と診断された。腔の過誤腫の報告は渉猟し得た範囲ではみられず、興味深い画像所見および組織像を示した症例と思われるので報告する。

多発子宮筋腫に併発した膀胱平滑筋腫の一例

島根大学医学部 放射線科¹⁾、同 泌尿器科²⁾、同 産婦人科³⁾、同 病理⁴⁾
安藤 慎司¹⁾、吉廻 毅¹⁾、石田 淳¹⁾、内田 伸恵¹⁾、北垣 一¹⁾、
井川 幹夫²⁾、宮崎 康二³⁾、丸山 理留敬⁴⁾

多発子宮筋腫に併発した膀胱平滑筋腫の一例を報告する。

症例は46歳女性、下腹部膨満感、排尿困難、血尿を主訴に近医受診。超音波上多発子宮筋腫が疑われ、精査加療目的で当院紹介となった。MRIにて多発子宮筋腫と膀胱背側部の粘膜下腫瘍を認めた。膀胱背側より内腔に突出する腫瘍の内部はT1WI・T2WIで筋層と同様の均一な低信号を呈し、一部に変性と出血が認められた。MRIの信号パターンは子宮筋腫のそれと類似しており、膀胱平滑筋腫が疑われた。膀胱鏡でも膀胱背側に壁外性圧迫が疑われ、粘膜面は保たれ、表面に怒張した血管を認めた。膀胱鏡下に核出術が施行され、病理診断では平滑筋の錯綜配列を呈する増生がみられ、悪性を疑う所見はみられず、膀胱平滑筋腫と診断された。

原発性膀胱腫瘍のうち、非上皮性膀胱腫瘍のしめる割合は5%以下とされ、そのうち、平滑筋腫は膀胱腫瘍の0.3~0.5%と比較的稀な疾患である。MRI上は子宮筋腫とほぼ同様の信号を呈し、境界明瞭で均一な腫瘤として認められる。男女比はおおよそ1:2で、女性に好発する傾向があり、女性では30~40歳に好発し男性に比して若年発生の傾向が見られる。膀胱平滑筋腫の発生様式は発生部位により粘膜下型、壁内型、漿膜下型の3型に分類される。粘膜下型が全体の約50~75%をしめ、最も多いとされている。もっとも問題となるのは平滑筋肉腫との鑑別だが、発生部位によってはMRIで膀胱筋層の連続性が失われ、変性を伴うことも多いため、画像上は悪性の可能性が否定できないことも多い。平滑筋肉腫を否定し、適切な治療方針を決定するためには、病理組織診断が必要となる。

線維腺腫内に発生した非浸潤性小葉癌の1例

兵庫県立成人病センター 放射線科¹⁾、現兵庫県立淡路病院 放射線科²⁾、
兵庫県立成人病センター 乳腺科³⁾、検査部⁴⁾
坂本 憲昭^{1), 2)}、門澤 秀一¹⁾、元原 智文¹⁾、三宅 基隆¹⁾、
渡辺 裕一¹⁾、浜中 章洋¹⁾、足立 秀治¹⁾、河野 範男³⁾、埴岡 啓介⁴⁾

症例は43歳女性。主訴は左乳房腫瘍。既往歴に特記すべきことなし。当院での術前cytologyにてclass Vであった。マンモグラフィでは、左乳線のC領域に局所非対称陰影を認め、category 3と判定した。USでは、左乳線C領域に18×16×20mmの境界明瞭、辺縁分葉状の腫瘍を認め、後方エコーの減弱を伴っていた。カラードップラーでは低速血流に描出された。MRIでも腫瘍は境界明瞭で、辺縁分葉状であった。T1強調像、T2強調像で腫瘍は乳線と等信号を示した。ダイナミック造影では早期相から染まり、後期相・遅延相でも染まりが持続していた。US・MRIからは、充実腺管癌を疑った。左乳房円状部分切除術とセンチネルリンパ節生検が施行された。組織学的には、線維腺腫の中に発生した、非浸潤性小葉癌であった。本疾患は術前の画像で診断することは困難と思われるが、放射線科医が知っておくべき病態と考えられるので、若干の文献的考察を加え報告する。

当院における非浸潤性乳管癌の現状と画像診断の位置づけ

聖マリアンナ医科大学放射線科

吉松 美佐子、印牧 義英、中島康雄、石塚 久美子、野崎 恭子、
寺本 りょう子、立澤 夏記、柳原 万里子、栗原 泰之

近年、わが国において乳癌は女性の癌死亡率の高位を占めるようになった。マンモグラフィ検診の普及に伴い非触知例を含めた比較的早期と考えられる乳癌の発見率は増加傾向にある。特に乳管上皮由来の癌で、周囲間質への浸潤を伴わない非浸潤性乳管癌の乳癌全体における割合はほぼ10%の頻度で存在し、マンモグラフィの導入によりその頻度は徐々に増加してきた。発見動機としては腫瘍触知や異常乳頭分泌などであるが、画像による発見も約13%と高率であり乳癌早期発見における画像診断の役割は大きいと考えられる。そこで今回我々は当院における最近一年間の非浸潤性乳管癌の発見動機についてマンモグラフィ所見を含めて検討したので報告する。

〈対象と方法〉

今回当院で2003年1月から12月の1年間に手術が施行され非浸潤性乳管癌と診断された11例11病変。その発見動機やマンモグラフィ所見に関してレトロスペクティブに検討した。

〈結果〉

発見動機として腫瘍触知5例、腫瘍触知にて他院より紹介された2例、その他の4例は非触知で初回のマンモグラフィ検診でカテゴリー3以上と診断された3例、検診エコーにて異常を指摘された1例であった。

初回のマンモグラフィ検診でカテゴリー3以上と診断された例は全例多形成不均一な石灰化を認めた。検診のエコーにて異常を指摘された1例は平成5年よりエコー上乳腺症を指摘され平成10年までマンモグラフィとエコーにて経過観察されていた。この間マンモグラフィ上異常は認めなかったが定期健診を途中で中断、その後再度のマンモグラフィで集簇する多形成不均一な石灰化を認め手術が施行され非浸潤性乳管癌と診断された。

〈まとめ〉

今回は11例という少数の検討であったが、マンモグラフィ検診による非浸潤性乳管癌の検出例があり、マンモグラフィ併用検診の有効性が示唆された。また画像の経年変化観察の重要性についても認識された。

葉状腫瘍の3例－乳癌との鑑別に苦慮した経験から

国立病院機構大阪医療センター 放射線科¹⁾、外科²⁾、臨床検査科³⁾

徳田 由紀子¹⁾、増田 慎三²⁾、藤田 由佳¹⁾、吉田 謙¹⁾、酒井 美緒¹⁾、油谷 健司¹⁾、
崔 秀美¹⁾、多根井 智紀²⁾、辻仲 利政²⁾、竹田 雅司³⁾、真能 正幸³⁾、細木 拓野¹⁾

【はじめに】葉状腫瘍は上皮性・間質組織から成る稀な腫瘍で、75%は良性である。臨床的には急速に増大するため初診時に巨大であることが多いが、最近検診の普及と意識の向上により小さな葉状腫瘍も見られるようになった。繰り返し再発し、再発するごとに悪性度が増すと言われている。また、細胞診の正診率は乳腺腫瘍全体に対して低いため注意が必要である。今回典型的な巨大葉状腫瘍と、乳癌と鑑別を要した葉状腫瘍、葉状腫瘍術後経過中発生した乳癌の症例を経験したので報告する。【症例1】31歳女性。3年前に左乳房に径2cmの腫瘤を触知し放置していたところ徐々に増大してきたため当院外科紹介受診。MMGでカテゴリー3の腫瘤を呈した。細胞診は陰性であった。MRIでは左AC領域に径7×6cmの円形、分葉状、境界明瞭な腫瘤を認めた。内部は不均一で隔壁様構造も見られ、葉状腫瘍が疑われた。乳房部分切除が施行され、良性葉状腫瘍であった。【症例2】42歳女性。検診で腫瘤を指摘され当院外科受診。MMGではカテゴリー3、超音波ではカテゴリー4の腫瘤像を呈した。細胞診は陽性であった。乳癌が疑われ、広がり診断目的にMRIが施行された。右D領域に径2cmの分葉状、境界明瞭な腫瘤を認め、dynamic studyでは漸増型を示し、良性の可能性も示唆された。針生検で葉状腫瘍の診断を得た。摘出生検が施行され、良性葉状腫瘍と確認された。【症例3】71歳女性。30年前乳腺腫瘍にて他院で部分切除されたが、良性葉状腫瘍であった。昨年同部位に腫瘤を触知し、増大してきたため当院外科受診。細胞診は陰性であった。針生検では異型性のある増殖性病変が認められた。MRIでは左CAに径4×3cmの辺縁分葉状の境界明瞭な腫瘤を認め、辺縁のみ増強された。葉状腫瘍の再発が疑われ乳房切除術が施行された。充実腺管癌であった。【考察】葉状腫瘍は乳腺腫瘍の0.3～1%と比較的稀である。良性でも再発を繰り返し、再発するごとに悪性度が増すといわれている。MRIでは境界明瞭な辺縁分葉状な腫瘤を呈し、内部にcystic componentを含むものがよく報告されている。細胞診の正診率は70%と全乳腺腫瘍が90%以上であるのに対して低く注意が必要である。乳癌や線維腺腫との鑑別が重要であるが、臨床像等総合的に評価する必要がある。